

本文引用:李翔,覃艮艳,彭俊,欧阳云,蒋鹏飞,彭清华.密蒙花颗粒剂对去势雄兔泪腺组织细胞 Caspase-1 和 IL-18 的影响[J].湖南中医药大学学报,2019,39(12):1440-1443.

密蒙花颗粒剂对去势雄兔泪腺组织细胞 Caspase-1 和 IL-18 的影响

李翔^{1,2,3},覃艮艳^{1,3},彭俊^{2,3},欧阳云^{1,3},蒋鹏飞^{1,2,3*},彭清华^{1,2,3*}

(1.湖南中医药大学,湖南长沙 410208;2.湖南中医药大学第一附属医院,湖南长沙 410007;
3.中医药防治眼耳鼻咽喉疾病湖南省重点实验室,湖南长沙 410208)

[摘要] **目的** 观察密蒙花颗粒剂对去势雄兔泪腺组织细胞半胱氨酸天冬氨酸蛋白酶 1(cysteine aspartic protease-1,Caspase-1)和白细胞介素-18(interleukin-18,IL-18)表达的影响。**方法** 将 30 只新西兰长耳白兔随机分为 5 组,分别为空白组(不灌胃)、模型组(不灌胃)、密蒙花颗粒剂组(灌胃药物为密蒙花颗粒剂)、安慰剂组(灌胃药物为生理盐水)、睾酮组(在兔大腿肌肉处注射丙酸睾酮注射液)。除空白组外,所有兔子的造模方式均为双侧睾丸及附睾切除术。干预 30 d 后,将所有兔子处死,摘取泪腺组织进行免疫组化染色观察泪腺组织细胞结构并检测泪腺组织中 Caspase-1 和 IL-18 的表达。**结果** 免疫组化染色显示:模型组兔子泪腺组织排列不整齐,细胞破碎;密蒙花颗粒剂组与睾酮组兔子泪腺组织排列整齐,细胞结构清晰。与空白组相比,模型组 Caspase-1、IL-18 平均光密度差异有统计学意义($P<0.05$)。与模型组相比,安慰剂组 Caspase-1、IL-18 平均光密度差异无统计学意义($P>0.05$);密蒙花颗粒剂组与睾酮组 Caspase-1、IL-18 平均光密度值降低,差异均有统计学意义($P<0.05$)。与睾酮组相比,密蒙花颗粒剂组 Caspase-1、IL-18 平均光密度差异无统计学意义($P>0.05$)。**结论** 密蒙花颗粒剂对去势雄兔泪腺细胞 Caspase-1、IL-18 表达具有抑制作用,密蒙花颗粒剂可能通过抑制泪腺组织中 Caspase-1、IL-18 的表达,减少泪腺组织细胞的焦亡,从而达到治疗干眼的目的。

[关键词] 密蒙花颗粒剂;去势雄兔;泪腺组织;半胱氨酸天冬氨酸蛋白酶 1;白细胞介素-18

[中图分类号]R285.5

[文献标志码]A

[文章编号]doi:10.3969/j.issn.1674-070X.2019.12.004

Effects of Mimenghua Granules on Caspase-1 and IL-18 of Cells from Lacrimal Gland Tissue in Castrated Male Rabbits

LI Xiang^{1,2,3}, QIN Genyan^{1,3}, PENG Jun^{2,3}, OUYANG Yun^{1,3}, JIANG Pengfei^{1,2,3*}, PENG Qinghua^{1,2,3*}

(1. Hunan University of Chinese Medicine, Changsha, Hunan 410208, China; 2. The First Affiliated Hospital of Hunan University of Chinese Medicine, Changsha, Hunan 410007, China; 3. Key Laboratory of Traditional Chinese Medicine for Prevention and Treatment of Eye, Ear, Nose and Throat Diseases in Hunan Province, Changsha, Hunan 410208, China)

[Abstract] **Objective** To observe the effects of Mimenghua Granules on the expression of cysteine aspartic protease-1 (Caspase-1) and interleukin-18 (IL-18) in cells from lacrimal gland tissue of castrated male rabbits. **Methods** A total of 30 New Zealand long-eared white rabbits were randomly divided into 5 groups: a blank group (no gavage), a model group (no gavage), Mimenghua Granules group (Mimenghua Granules as the gavage drugs), a placebo group (saline as the gavage drugs), a testosterone group (testosterone propionate injection was injected into the rabbit thigh muscle). Except for the blank group, all

[收稿日期]2019-09-02

[基金项目]国家自然科学基金面上资助项目(30772824,81574031);中医药防治五官科疾病湖南省重点实验室建设项目(2017TTP1018);长沙市科技计划项目(K1501014-31,kc1704005);中央财政支持地方高校建设项目;国家中医药管理局中医眼科学重点学科建设项目;湖南省中医五官科学重点学科建设项目;湖南省研究生科研创新项目(CX2018B497)。

[作者简介]李翔,女,在读硕士研究生,研究方向:中医药防治眼表病。

[通讯作者]*蒋鹏飞,男,在读硕士研究生,E-mail:619926567@qq.com;彭清华,男,博士,教授,博士研究生导师,E-mail:pqh410007@126.com。

rabbits were subjected to bilateral testicular and epididymal resection for molding. After 30 days of intervention, all rabbits were sacrificed, and lacrimal gland tissue was harvested for immunohistochemical staining to observe the structure of lacrimal gland tissue. And the expression of 2 pyroptosis factors of Caspase-1 and IL-18 in lacrimal gland tissue was detected. **Results** Immunohistochemistry staining showed that the lacrimal gland tissue of the model group was not arranged neatly and the cells were broken; the lacrimal gland tissue of the Mimenghua Granules group and the testosterone group were arranged neatly and the cell structure was clear. Compared with the blank group, the difference of average optical density of Caspase-1 and IL-18 in the model group was statistically significant ($P<0.05$). Compared with the model group, there was no statistically significant difference in the average optical of Caspase-1 and IL-18 in the placebo group ($P>0.05$); while the differences in average optical density of Caspase-1 and IL-18 in the Mimenghua Granules group and the testosterone group were statistically significant ($P<0.05$). Compared with the testosterone group, the difference of average optical density of Caspase-1 and IL-18 in the Mimenghua Granules group was not statistically significant ($P>0.05$). **Conclusion** Mimenghua Granules has an inhibitory effect on the expression of Caspase-1 and IL-18 in castrated male rabbits' lacrimal gland cells. Mimenghua Granules may reduce the pyroptosis of lacrimal gland tissue through inhibiting the expression of Caspase-1 and IL-18 in lacrimal gland tissue to achieve the purpose of treating dry eyes.

[**Keywords**] Mimenghua Granules; castrated male rabbits; lacrimal gland tissue; Caspase-1; IL-18

泪膜与眼表协会(tear film and ocular surface society, TFOS)在干眼病国际专家共识第二版(dry eye workshop II, DWES II)中对干眼进行了重新定义,干眼不仅是泪液和眼球表面的多因素疾病,还可引起主观不适、视觉障碍和泪膜不稳定等多种症状^[1]。干眼全球平均发病率为 14%~33%,其发病率有逐年增高的趋势^[2-3]。因此受到医学领域的广泛关注,成为眼科的研究热点。干眼的发病机制有多种,本课题组前期研究发现干眼的发生与雄激素水平降低有关,对雄兔进行去势干预后可造成干眼模型^[4],此外,干眼还与免疫、炎性反应、泪腺细胞程序化死亡等因素关系密切,而泪腺细胞的程序化死亡在干眼的发病机制中起着至关重要作用^[5-6]。焦亡是细胞程序化死亡方式的一种,半胱氨酸天冬氨酸蛋白酶 1(cysteine aspartic protease-1, Caspase-1)和白细胞介素-18(interleukin-18, IL-18)是细胞焦亡因子信号通路的关键细胞因子。本研究以去势雄兔为研究对象,通过观察密蒙花颗粒剂对去势雄兔泪腺组织结构及焦亡相关蛋白 Caspase-1、IL-18 表达的影响,探讨其治疗干眼的部分作用机制。

1 实验材料

1.1 实验动物

健康成年新西兰长耳白兔(雄性)30只,体质量为 1.5~2.0 kg(湖南中医药大学动物实验中心提供,实验动物质量合格证号:SCXK(湘)2009-0012)。饲养在湖南中医药大学实验楼动物实验中心,自由进食进水。

1.2 主要仪器

裂隙灯显微镜、手持式直接检眼镜,均购自苏州六六视觉科技股份有限公司;Leica 石蜡切片机

(德国徕卡公司);显微摄像机(上海万衡精密光学仪器厂);Image Pro Plus 6.0 计算机图像分析系统。以上实验所用相关器材均由湖南中医药大学组织形态学实验室和眼科实验室提供。

1.3 主要药品与试剂

密蒙花颗粒剂(按密蒙花:枸杞:菊花=1:1:1 质量比组成,湖南中医药大学药学院药物制剂教研室按现代制剂工艺制备);丙酸睾酮注射液(天津金耀药业有限公司,批号:1507111,规格:1 mL:25 mg);注射用青霉素钠(广州白云山天心制药股份有限公司,批号:170943,规格:40 万单位);氯化钠注射液(江苏亚邦生缘药业有限公司,批号:18111304,规格:500 mL:4.5 g);灭菌注射用水(上海长征富民金山制药有限公司,批号:201809180,规格:500 mL);Harris 苏木素(湖南中医药大学病理实验室,批号:E607317);兔抗兔 Caspase-1 单克隆抗体(规格:200 μ g/mL)、兔抗兔 IL-18 单克隆抗体(规格:200 μ g/mL)、免疫组织化学试剂盒、3,3'-二氨基联苯胺(3,3'-diaminobenzidine, DAB)显色剂,均购自武汉博士德生物工程有限公司。

2 方法

2.1 分组及造模

将 30 只成年新西兰长耳白兔通过随机数字表法分成 5 组,每组 6 只,分别为:空白组、模型组、密蒙花颗粒剂组、安慰剂组、睾酮组。除空白组外,所有兔子的造模方式均为切除双侧睾丸及附睾^[7]。

2.2 干预及疗程

造模成功后,在第二天对各组兔子进行干预,具体的干预方式为:空白组、模型组不灌胃;密蒙花颗粒剂组、安慰剂组从术后第 3 天开始进行灌胃,

灌胃时间为30 d,按100 mg/kg灌胃,每日灌胃3次,密蒙花颗粒剂组灌胃药物为密蒙花颗粒剂,安慰剂组为生理盐水;鞣酐组按0.5 mL/kg在兔大腿肌肉处注射丙酸鞣酐注射液,每3天注射1次。疗程均为30 d。

2.3 取材方法

灌胃结束后第1天取材。所有兔子采用空气栓塞法处死,摘取双眼泪腺组织,将标本置于4%多聚甲醛中固定24 h后,进行石蜡包埋及切片,各行免疫组化检测。

2.4 免疫组化检测

将所摘取泪腺组织进行免疫组化检测,具体步骤为:石蜡切片经常规二甲苯脱蜡,梯度乙醇脱水后切片,3% H₂O₂去离子水孵育10 min,阻断内源性过氧化酶,根据需要对组织切片进行预处理,滴加兔来源的一抗,37℃孵育2 h,PBS冲洗,2 min×3次,滴加山羊抗兔IgG抗体-HRP多聚体,37℃孵育30 min,PBS冲洗,2 min×3次,选用DAB显色,蒸馏水充分冲洗,选择适当的封片剂进行封片。在高倍显微镜下观察各组泪腺组织细胞结构,光镜400倍视野下随机选择5个高倍视野,测定Caspase-1、IL-18的平均光密度值。

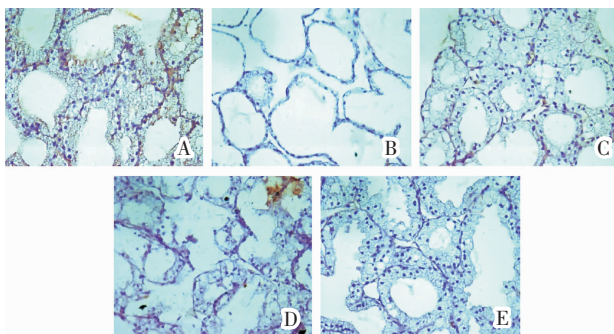
2.5 统计学处理

采用SPSS 23.0软件对数据进行统计学分析。实验数据以“ $\bar{x}\pm s$ ”表示,进行正态性和方差齐性检验及单因素方差分析。 $P<0.05$ 表示差异具有统计学意义。

3 结果

3.1 各组兔子泪腺组织细胞结构

免疫组化染色显示空白组泪腺组织排列整齐,组织结构清晰;模型组泪腺组织排列不整齐,组织结构大片变性;密蒙花颗粒剂组泪腺组织排列整齐,组织结构清晰;安慰剂组泪腺组织排列不整齐,组织结构不清晰;鞣酐组泪腺组织排列整齐,组织结构清晰。见图1。



注:A.空白组;B.模型组;C.密蒙花颗粒剂组;D.安慰剂组;E.鞣酐组

图1 各组兔子泪腺组织细胞结构(免疫组化,×400)

3.2 各组兔子泪腺组织中Caspase-1、IL-18的平均光密度值

与空白组相比,模型组Caspase-1、IL-18平均光密度差异有统计学意义($P<0.05$)。与模型组相比,安慰剂组Caspase-1、IL-18平均光密度差异无统计学意义($P>0.05$);密蒙花颗粒剂组和鞣酐组Caspase-1、IL-18平均光密度值降低,差异有统计学意义($P<0.05$)。与鞣酐组相比,密蒙花颗粒剂组Caspase-1、IL-18平均光密度差异无统计学意义($P>0.05$)。见表1。

表1 各组兔子泪腺组织中Caspase-1、IL-18平均光密度值($\bar{x}\pm s, n=12$)

组别	Caspase-1	IL-18
空白组	0.18±0.03	0.29±0.10
模型组	0.39±0.08*	0.58±0.12*
密蒙花颗粒剂组	0.27±0.04 [#]	0.38±0.08 [#]
安慰剂组	0.38±0.11* [▲]	0.55±0.13* [▲]
鞣酐组	0.22±0.05 [#]	0.32±0.07 [#]

注:与空白组比较,* $P<0.05$;与模型组比较,[#] $P<0.05$;与鞣酐组比较,[▲] $P<0.05$

4 讨论

干眼的发病机制涉及许多细胞和分子过程^[8-10],包括炎症细胞因子增加、金属蛋白酶高表达及泪液渗透压改变等。Suzanne Hagan等^[11]认为干眼是以慢性炎症为特征的衰弱性疾病,尽管干眼最初的眼表损伤可能是多因素的(泪液量少、泪液质量差、使用隐形眼镜等),但在大多数情况下,慢性疾病进展的恶性循环似乎相似——先天性免疫通路被激活,随后触发适应性免疫应答,如T细胞激活、一些细胞因子的释放等,最终导致泪腺细胞损伤、泪液分泌不足,泪液分泌系统障碍又可降低泪膜的稳定性,形成恶性循环。泪腺功能丧失导致泪膜完整性被破坏,这是干眼主要的致病机制之一,泪膜功能障碍的主要原因在于泪液黏蛋白和脂质成分的改变,雄激素缺乏是泪液成分改变的促进因素^[12]。

彭清华教授根据多年临床经验,结合干眼的发病机制,创制了密蒙花颗粒剂,密蒙花味甘,性微寒,入肝经,具有清热泻火养肝、明目退翳之功效,《本草经疏》中有:“密蒙花观《本经》所主,无非肝虚有热所致。盖肝开窍于目,目得血而能视,肝血虚则为青盲肤翳,肝热甚,则为赤肿、眵泪赤脉,及小儿痘疮余毒,疳气攻眼。此药甘以补血,寒以除热,肝血足而诸证无不愈矣。”现代研究发现密蒙花中的黄酮类物质具有拟雄激素的作用^[13-14],如蒙花苷、醉鱼草苷、刺槐素等,发挥的拟雄激素作用可以抑制泪腺组织炎症反应,降低泪腺细胞死亡率,提高基础泪液分泌与

泪膜破裂时间^[15-16],从而治疗干眼,前期临床研究证实其对干眼治疗有效。

泪液的高渗透压改变了眼表的物理环境,可引起角膜上皮细胞做出相应的改变,氧化的线粒体 DNA 激活 Caspase-1,活化的 Caspase-1 将 IL-18 切割为活性形式,最终导致泪腺中 IL-18 大量表达^[17],这是干眼的一个重要病因^[18]。活化的 Caspase-1 还可增加间充质细胞和内皮细胞上 IL-6 及细胞黏附分子的水平,而 IL-6 在干眼中的作用已被实验和临床研究证实^[19-20]。研究发现在干眼患者泪液中有 Caspase-1 高表达^[21],使用 Caspase-1 抑制剂可缓解干眼患者的症状^[22],证明 Caspase-1 在干眼的发生发展中起到重要作用。本实验以新西兰去势雄兔为研究对象,在密蒙花颗粒剂组经过 30 d 灌胃后,去势雄兔泪腺组织排列整齐,组织结构清晰,焦亡因子 Caspase-1、IL-18 的平均光密度值低于模型组,与睾酮组相比差异无统计学意义,表明密蒙花颗粒剂能抑制 Caspase-1、IL-18 表达,改善干眼症状,与雄激素的作用相当。

本研究发现密蒙花颗粒剂能抑制雄激素缺乏所致兔泪腺细胞焦亡因子 Caspase-1、IL-18 的表达,改善泪腺功能,这可能是密蒙花颗粒剂治疗干眼有效的机制之一。

参考文献

- [1] The definition and classification of dry eye disease: Report of the definition and classification subcommittee of the international dry eye workshop (2017)[J]. *Ocular Surface*, 2017,15(1):269-275.
- [2] BASAK S K, PAL P P, BASAK S, et al. Prevalence of dry eye diseases in hospital-based population in West Bengal, Eastern India[J]. *Journal of the Indian Medical Association*, 2012, 110(11): 789-794.
- [3] SCHAUMBERG D A, SULLIVAN D A, BURING J E, et al. Prevalence of dry eye syndrome among US women[J]. *American Journal of Ophthalmology*, 2003,136(2): 318-326.
- [4] 姚小磊,彭清华,吴权龙,等.密蒙花提取物对去势导致干眼症白兔泪腺细胞凋亡的影响[J].*中国中医眼科杂志*,2007,17(3):139-144,122.
- [5] 覃良艳,张又玮,彭晓芳,等.密蒙花滴眼液对去势兔干眼模型泪腺细胞凋亡相关因子 Caspase-3、Caspase-8 的干预作用[J].*中国中西医结合杂志*,2019,39(9):1072-1077.
- [6] 蒋鹏飞,彭清华,彭俊.普拉洛芬联合玻璃酸钠治疗干眼疗效评价的 Meta 分析[J].*国际眼科杂志*,2019,19(2):225-231.
- [7] JIANG P F, PENG J, TAN H Y, et al. Effects of Buddlejae Flos granules on inflammatory factors TGF- β 1, NF- κ B, IL-10 and IL-12 in lacrimal gland cells of castrated male rabbit[J]. *Digital Chinese Medicine*,2019,2(2):97-104.
- [8] CHEN Y, ZHANG X, YANG L, et al. Decreased PPAR- γ expression in the conjunctiva and increased expression of TNF- α and IL-1 β in the conjunctiva and tear fluid of dry eye mice[J]. *Molecular Medicine Reports*, 2014, 9(5): 2015-2023.
- [9] 蔡丽萍,张宏.炎症免疫相关信号通路在干眼发病机制中的研究进展[J].*国际眼科杂志*,2016,16(6):1084-1088.
- [10] 彭清华,姚小磊,吴权龙,等.密蒙花提取物滴眼剂对实验性干眼症大鼠泪腺组织细胞凋亡的影响(英文)[J].*中西医结合学报*, 2010,8(3):244-249.
- [11] SUZANNE H, FYFE M C T, BOATEMAA O F, et al. Narrow spectrum kinase inhibitors demonstrate promise for the treatment of dry eye disease and other ocular inflammatory disorders [J]. *Investigative Ophthalmology & Visual Science March*, 2018, 59(3):1443-1453.
- [12] STERN M E, GAO J, SIEMASKO K F, et al. The role of the lacrimal functional unit in the pathophysiology of dry eye[J]. *Experimental Eye Research*, 2004, 78(3):409-416.
- [13] 蒋鹏飞,彭俊,彭清华.浅析彭清华教授上病下取治疗干眼症经验[J].*湖南中医药大学学报*,2018,38(6):661-664.
- [14] 蒋鹏飞,彭俊,彭清华.浅析从阳虚角度论治干眼[J].*湖南中医药大学学报*,2018,38(4):410-412.
- [15] 彭俊,欧阳云,李文娟,等.密蒙花滴眼液对去势雄兔泪腺细胞炎症因子的影响(英文)[J].*国际眼科杂志*,2018,18(8):1359-1364.
- [16] 彭俊,欧阳云,谭涵宇,等.密蒙花颗粒剂对去势雄兔泪腺细胞 TNF- α 及 IL-1 β 表达的影响[J].*中华中医药杂志*,2018,33(3):874-877.
- [17] JIANG D, LIU X, HU J. Topical administration of Esculetin as a potential therapy for experimental dry eye syndrome[J]. *Eye*, 2017, 31(12): 1724.
- [18] CHI W, HUA X, CHEN X, et al. Mitochondrial DNA oxidation induces imbalanced activity of NLRP3/NLRP6 inflammasomes by activation of caspase-8 and BRCC36 in dry eye[J]. *Journal of Autoimmunity*, 2017, 80(2): 65-76.
- [19] 张又玮,覃良艳,彭晓芳,等.密蒙花滴眼液对去势雄兔干眼泪腺组织中 ICAM-1、IL-6、IL-17 表达的影响[J].*湖南中医药大学学报*,2019,39(4):448-452.
- [20] 曾志成,彭俊,姚小磊,等.中药密蒙花离子导入对干眼患者泪液白细胞介素 6、细胞间黏附分子 1 表达的影响[J].*中医杂志*, 2019,60(3):219-223.
- [21] HAJI-ALI-NILI N, KHOSHZABAN F, KARIMI M, et al. Effect of a natural eye drop, made of plantago ovata mucilage on improvement of dry eye symptoms: a randomized, double-blind clinical Trial [J]. *Iranian Journal of Pharmaceutical Research*, 2019, 18(3):1602-1611.
- [22] HEIDARI M, NOORIZADEH F, WU K, et al. Dry eye disease: emerging approaches to disease analysis and therapy[J]. *Journal of Clinical Medicine*, 2019, 8:1439-1459.

(本文编辑 苏维)