

本文引用: 叶子丰, 戎 宽, 匡建军, 仇湘中, 许 辉. 补肝健膝方对膝骨关节炎模型兔 COMP、CTX-II 及炎性指标的影响[J]. 湖南中医药大学学报, 2023, 43(12): 2157-2162.

补肝健膝方对膝骨关节炎模型兔 COMP、CTX-II 及炎性指标的影响

叶子丰¹, 戎 宽², 匡建军³, 仇湘中², 许 辉^{2*}

1. 湖南中医药大学, 湖南 长沙 410208; 2. 湖南省中医药研究院附属医院, 湖南 长沙 410006;

3. 湖南省中医药研究院, 湖南 长沙 410006

〔摘要〕 **目的** 通过研究补肝健膝方对膝骨关节炎(knee osteoarthritis, KOA)模型兔血清、关节腔积液中白细胞介素-1(interleukin-1, IL-1)、肿瘤坏死因子- α (tumor necrosis factor- α , TNF- α)水平以及血清中软骨寡聚基质蛋白(cartilage oligomeric matrix protein, COMP)和II型胶原C端肽(C-telopeptide of type II collagen, CTX-II)含量的影响,进一步揭示补肝健膝方对KOA的作用机制。**方法** 采用木瓜蛋白酶关节注射法制作兔KOA模型。随机分为空白对照组、模型对照组、独活寄生汤组及补肝健膝方低、中、高剂量组,每组5只。造模4周后,空白对照组和模型对照组每日灌胃生理盐水1次;独活寄生汤组每日以独活寄生汤煎剂2.895 g/(kg·d)灌胃1次;补肝健膝方低、中、高剂量组每日以补肝健膝方煎液[1.962、3.924、7.848 g/(kg·d)]灌胃1次。治疗4周后,采用HE染色观察膝关节软骨的病理改变,Peletier评分评估软骨损伤情况,ELISA检测血清、关节腔积液IL-1、TNF- α 水平以及血清COMP、CTX-II含量。**结果** 与空白对照组相比,模型对照组软骨关节表面欠光滑,软骨局部可见黏液样变,软骨及深层细胞数目显著降低;Peletier评分显著升高($P<0.05$);血清及关节腔积液中的IL-1、TNF- α 含量及血清中COMP、CTX-II含量均升高($P<0.05$)。与模型对照组相比,独活寄生汤组、补肝健膝方各剂量组软骨表面层次分布更为清晰,潮线结构完整;Peletier评分降低($P<0.05$);血清、关节腔积液IL-1、TNF- α 水平以及血清中COMP和CTX-II含量均降低($P<0.05$)。与独活寄生汤组比较,补肝健膝方各剂量组软骨表面层次分布更为清晰,潮线结构更为完整;Peletier评分升高($P<0.05$);血清及关节腔积液IL-1、TNF- α 及血清中COMP、CTX-II含量降低($P<0.05$)。**结论** 补肝健膝方可有效改善KOA兔骨微结构、调节其膝关节滑膜细胞活性,可能与抑制血清、关节腔积液IL-1、TNF- α 水平以及血清中COMP和CTX-II含量有关。

〔关键词〕 补肝健膝方;独活寄生汤;膝骨关节炎;软骨寡聚基质蛋白;II型胶原C端肽;炎性指标

〔中图分类号〕R285.5

〔文献标志码〕A

〔文章编号〕doi:10.3969/j.issn.1674-070X.2023.12.003

Effects of Bugan Jianxi Formula on COMP, CTX-II, and inflammatory indexes in knee osteoarthritis model rabbits

YE Zifeng¹, RONG Kuan², KUANG Jianjun³, QIU Xiangzhong², Xu Hui^{2*}

1. Hunan University of Chinese Medicine, Changsha, Hunan 410208, China; 2. The Hospital of Hunan Academy of Chinese Medicine, Changsha, Hunan 410006, China; 3. Hunan Academy of Chinese Medicine, Changsha, Hunan 410006, China.

〔Abstract〕 Objective To study the effects of Bugan Jianxi Formula (BGJXF) on levels of serum, interleukin-1 (IL-1), and tumor necrosis factor- α level (TNF- α), and the content of cartilage oligomeric matrix protein (COMP) and C-telopeptide of type II collagen (CTX-II) in the serum, and to reveal the mechanism of action of BGJXF on knee osteoarthritis (KOA). **Methods** Rabbit KOA model

〔收稿日期〕2023-04-25

〔基金项目〕国家中医药管理局“全国名老中医药专家仇湘中传承工作室建设项目”(国中医药人教[2016]42号);湖南省科学技术厅临床创新引导项目(2020SK51002);长沙市科技局项目(kq2004046);湖南省自然科学基金面上项目(2022JJ30359);湖南省中医药管理局重点课题项目(C2022018)。

〔第一作者〕叶子丰,男,硕士研究生,研究方向:中医骨科。

〔通信作者〕*许 辉,男,硕士,主任医师,硕士研究生导师,E-mail:327033693@qq.com。

was constructed through papain joint injection, and they were randomly divided into blank control group, model control group, Duhuo Jisheng Decoction (DHJSD) group, and low-, medium-, and high-dose BGJXF groups, with five rabbits in each group. After four weeks of modeling, the blank control and the model control groups received normal saline one time per day; DHJSD group received gastric administration of DHJSD 2.895 g/(kg·d) one time per day; low-, medium-, and high-dose BGJXF groups received gastric administration of BGJXF decoction [1.962, 3.924, 7.848 g/(kg·d)] once per day. After four weeks, the pathological changes in the cartilage of the knee were observed by HE staining; cartilage damage was assessed by Pelletier score; IL-1 and TNF- α levels of the serum and the articular cavity effusion, and COMP and CTX-II content of the serum was measured by ELISA. **Results** Compared with the blank control group, the cartilage articular surface of the model control group was not smooth, mucoid changes could be seen locally in the cartilage, and the number of cartilage and deep cells was significantly reduced; the Pelletier score was significantly elevated ($P<0.05$); the content of IL-1 and TNF- α in the serum and articular cavity effusion as well as the content of COMP and CTX-II in the serum were all elevated ($P<0.05$). Compared with the model control group, the cartilage surface levels were more clearly distributed and the tideline structure was intact in the DHJSD group and each dose group of BGJXF; the Pelletier score was reduced ($P<0.05$); the levels of IL-1 and TNF- α in serum and articular cavity effusion as well as the content of COMP and CTX-II in serum were all reduced ($P<0.05$). Compared with the DHJSD group, the cartilage surface level distribution of each dose group of BGJXF was clearer, and the tideline structure was more complete; the Pelletier score increased ($P<0.05$); the content of IL-1 and TNF- α in serum and articular cavity fluid, and the content of COMP and CTX-II in serum decreased ($P<0.05$). **Conclusion** BGJXF can effectively improve the bone microstructure and regulate the synovial cell activity of knee articular in rabbits with KOA, which may be related to the inhibition of IL-1 and TNF- α levels in the serum and articular cavity fluid as well as the content of COMP and CTX-II in serum.

[**Keywords**] Bagan Jianxi Formula; Duhuo Jisheng Decoction; knee osteoarthritis; cartilage oligo matrix protein; C-telopeptide of type II collagen; inflammatory indexes

膝骨关节炎(knee osteoarthritis, KOA)是多由于关节软骨及关节软骨下骨出现病理改变,导致关节软骨出现破坏、变性、骨质增生为主要特征的慢性退行性变^[1-3]。目前,KOA的发病机制依然存在争议,进行性关节滑膜炎导致的软骨损失是KOA病情进展不可忽视的因素^[4-7]。白细胞介素-1(interleukin-1, IL-1)为一种重要的炎性介质,其表达水平升高可导致滑膜炎反应发生,同时介导软骨破坏,在KOA发生发展过程中起着重要作用;肿瘤坏死因子- α (tumor necrosis factor- α , TNF- α)是一种主要由单核巨噬细胞生成的促炎因子,其可通过诱导破骨前体细胞增殖、分化而参与KOA患者软骨破坏吸收过程^[8]。软骨寡聚基质蛋白(cartilage oligomeric matrix protein, COMP)是一个较为复杂的细胞外基质蛋白集团,有研究表明,COMP水平的变化可加重膝关节软骨损伤程度,是评价关节软骨损害的指标之一^[9]。而II型胶原C端肽(C-telopeptide of type II collagen, CTX-II)的严重丢失是造成KOA的主要原因,其II型胶原羧基端交联肽在成熟过程与软骨的降解关系密切^[10]。目前,对KOA的治疗中,西医治疗大多以口服非甾体抗炎镇痛药、关节腔注射玻璃酸钠以及糖皮质激素为主,药物作用持续时间短,毒副作用大^[11]。随着近年来中医事业的发展,中医药防治KOA逐渐成为重要手段,具有疗效可靠、不良反应少等优点^[12]。

补肝健膝方由全国名老中医药仇湘中教授以《医宗金鉴·卷七十七》中的“补肝汤”为基础方,结合膝痹“肝虚络痹”的病证特点加减而成,并在既往临床试验中证明该方在KOA防治中疗效确切^[13-14],但具体作用机制尚未明确。本实验通过研究补肝健膝方对KOA兔软骨组织及血清IL-1、TNF- α 、COMP和CTX-II含量表达的影响,探索其作用机制,以期为中医药防治KOA提供新思路。

1 材料

1.1 实验动物

30只健康5~7月龄雄性新西兰大白兔由湖南省中医药研究院动物实验中心提供,体质量(2.0 \pm 0.5)kg,许可证号:SCXK(湘)2018-0009。于湖南省中医药研究院开放式动物房动物饲养室中喂养,温度18~25℃,相对湿度50%~70%,单笼饲养,标准营养饲料喂养,自由饮水、摄食,每日清洗笼舍。所有动物管理和协议均获得湖南省中医药研究院实验动物管理和使用委员会的批准(伦理号:2022040734)。

1.2 药物

(1)补肝健膝方由湖南省中医药研究院附属医院药剂科提供,药物组成:白芍30g,牛膝15g,桂枝12g,生地黄15g,白芷10g,僵蚕10g,泽泻10g,

车前子 10 g, 熟地黄 25 g, 当归 10 g, 木瓜 15 g, 炒麦芽 10 g, 桑枝 15 g, 蜈蚣 1 条, 甘草 5 g。(2) 独活寄生汤由湖南省中医药研究院附属医院药剂科提供, 药物组成: 白芍 15 g, 川芎 10 g, 当归 10 g, 独活 10 g, 杜仲 10 g, 防风 10 g, 甘草 6 g, 桂枝 10 g, 牛膝 15 g, 秦艽 10 g, 人参 10 g, 桑寄生 10 g。两方均煎煮 40 min, 分别浓缩成 50 mL 药液, 灌装灭菌备用, 得到补肝肾膝方、独活寄生汤含生药浓度为 1 g/mL 的煎液。

1.3 主要试剂

乙腈、甲醇、超纯水(美国 Merck 公司, 批号: 34851, 322415, 70008); 兔 COMP、兔 CTX-II、兔 IL-1、兔 TNF- α ELISA 试剂盒(江苏酶免实业有限公司, 批号: MM-826161、MM-8256101、MM-030801、MM-024001); 二甲苯、无水乙醇、95%乙醇(西陇科学股份有限公司, 批号: 33535、32061、2000246); 苏木素染液(北京中衫金桥有限公司, 批号: ZLI-9610); Scott 蓝化液、伊红染色液(美国 Solarbio 公司, 批号: G1865、G1100)。

1.4 主要仪器

全自动酶标仪(北京六一有限公司, 型号: WD-2012B); 药品阴凉/冷藏柜(上海博津仪器有限公司, 型号: LF-Z095/800); 电热恒温培养箱(上海-恒科学仪器有限公司, 型号: DHP-9082B); 高速冷冻离心机(上海卢湘仪离心机有限公司, 型号: TGL-16.5M); 石蜡包埋机、切片机、摊片机(美国 Leica 公司, 型号: Leica HistoCore Arcadia、Leica HistoCore BIOCUT、Leica HI1210); 电热恒温鼓风干燥箱(上海跃进医疗器械有限公司, 型号: HGZF-101-1)。

2 方法

2.1 动物模型制备

对兔右膝关节周围进行剃毛, 用 75%乙醇棉球擦拭消毒。然后在髌韧带外缘进针, 将 0.3 mL 的 4% 木瓜蛋白酶生理盐水溶液注入膝关节腔, 屈伸膝关节使木瓜蛋白酶充分扩散于关节腔。造模开始第 1、4、7 日各注射 1 次, 共注射 3 次。造模期间对所有动物进行驱赶, 2 次/d, 每次 30 min, 连续 4 周。观察兔膝关节, 出现肿胀、屈伸功能障碍、局部皮温升高, 下肢出现跛行, 则提示 KOA 模型制备成功^[15-16]。

2.2 分组及给药

将新西兰大白兔自适应性喂养 1 周后, 随机分为空白对照组 5 只, KOA 模型兔 25 只。造模成功后, 采用随机数字表法将 25 只模型兔分为 5 组, 即

模型对照组、独活寄生汤组及补肝肾膝方低、中、高剂量组, 每组 5 只。独活寄生汤组、补肝肾膝方组根据人与动物体表面积折算中药灌胃剂量, 相当于临床用量的 3.72 倍^[17]。补肝肾膝方低、中、高剂量组给药剂量为 1.962、3.924、7.848 g/(kg·d), 独活寄生汤组给药剂量为 2.895 g/(kg·d)^[18], 空白对照组、模型对照组灌胃等体积蒸馏水, 1 次/d, 连续灌胃 4 周。

2.3 HE 染色

取出骨组织后, 使用流动清水冲洗数小时, 再使用 70%、80%、90%乙醇溶液脱水。石蜡包埋, 切片, 烤片, 之后脱蜡, 水化。将已入蒸馏水后的切片放入苏木精水溶液中染色 3 min, 盐酸乙醇分化液分化 15 s, 使用返蓝液返蓝 15 s 后使用清水冲洗, 伊红染色 3 min, 流水冲洗, 脱水, 透明, 封片, 镜下观察。

2.4 ELISA 检测

采用 ELISA 检测 IL-1、TNF- α 、COMP 和 CTX-II 的水平。取血清、关节腔积液, 5 000 \times g 离心 10 min, 按照试剂盒说明书进行 ELISA 检测, 用酶标仪在 450 nm 处测定各孔吸光度(OD)值。

2.5 统计学方法

应用 SPSS 20.0 软件进行统计分析。所有实验重复 3 次, 计量资料采用“ $\bar{x}\pm s$ ”表示。多组之间比较采用单因素方差分析, 若数据资料不符合正态分布或方差不齐, 则采用非参数检验。检验水准 $\alpha=0.05$, $P<0.05$ 为差异有统计学意义。

3 结果

3.1 造模 4 周后各组右膝关节 X 线摄片结果

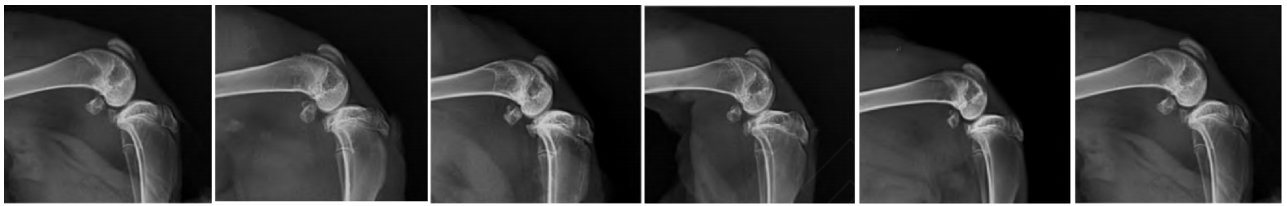空白对照组兔膝关节平面光滑平整, 间隙正常。造模后各组模型兔膝关节内可见骨赘生成, 关节平面粗糙, 关节软骨下骨可见高密度影, 关节间隙明显变窄, 符合 KOA X 线摄片表现, 提示 KOA 模型兔造模成功。详见图 1。

3.2 各组兔关节软骨 Pelletier 评分比较

与空白对照组比较, 模型对照组、独活寄生汤组及补肝肾膝各剂量组 Pelletier 评分升高($P<0.05$)。与模型对照组比较, 独活寄生汤组及补肝肾膝各剂量组 Pelletier 评分均降低($P<0.05$)。与独活寄生汤组比较, 补肝肾膝各剂量组 Pelletier 评分均升高($P<0.05$)。详见图 2。

3.3 各组兔软骨组织 HE 染色结果分析

空白对照组关节软骨表面光滑、平整, 光镜下软骨细胞分层排列清楚, 潮线清晰完整。模型对照组软骨关节表面不光滑、平整, 浅表位置粗糙, 软骨局部



空白对照组 模型对照组 独活寄生汤组 补肝肾健膝方低剂量组 补肝肾健膝方中剂量组 补肝肾健膝方高剂量组

图 1 造模 4 周后各组兔右膝关节 X 线摄片结果

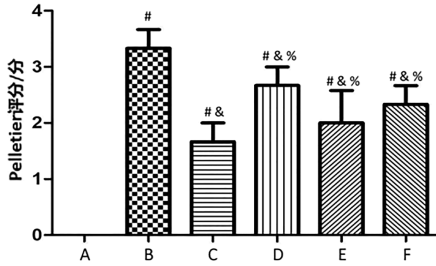


图 2 各组兔关节软骨 Pelletier 评分结果比较

注:A.空白对照组;B.模型对照组;C.独活寄生汤组;D.补肝肾健膝方低剂量组;E.补肝肾健膝方中剂量组;F.补肝肾健膝方高剂量组。与空白对照组比较,* $P<0.05$;与模型对照组比较,△ $P<0.05$;与独活寄生汤组比较,% $P<0.05$ 。

可见黏液样变、肿胀,出现裂隙、陷窝,软骨及深层细胞数目显著降低,与 KOA 病理改变一致,提示造模成功。独活寄生汤组软骨欠光泽,关节面稍有不平

整,稍有软骨缺损和骨赘形成,但情况好于模型对照组。补肝肾健膝方低、中、高剂量组情况大致相同,整体情况介于空白对照组与独活寄生汤组之间,其中,补肝肾健膝方中、高剂量组关节表面较光滑、平整,软骨细胞及深层细胞数目增多,结构改善。详见图3。

3.4 各组兔膝关节血清 IL-1、TNF-α、COMP、CTX-II 比较

与空白对照组比较,模型对照组兔血清和关节腔积液 IL-1、TNF-α 水平及血清 COMP、CTX-II 水平均明显升高($P<0.05$)。与模型对照组比较,独活寄生汤组、补肝肾健膝方各剂量组兔血清和关节腔积液 IL-1、TNF-α 的水平及血清 COMP、CTX-II 水平明显降低($P<0.05$)。与独活寄生汤组比较,补肝肾健膝方各剂量组兔血清和关节腔积液 IL-1、TNF-α 水平及血清 COMP、CTX-II 水平降低($P<0.05$)。详见图 4—5。

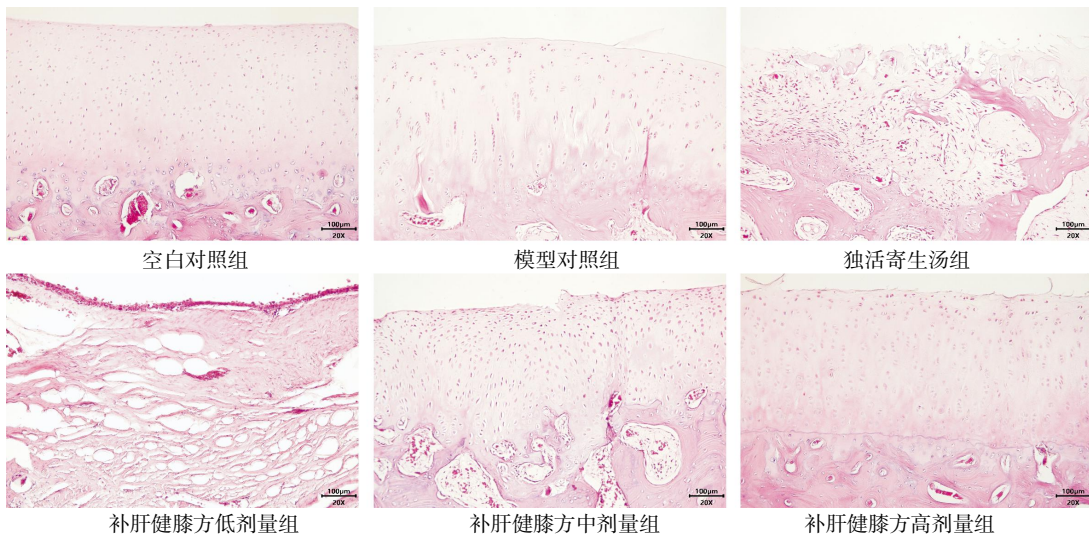


图 3 各组兔膝关节软骨组织 HE 染色(×100)

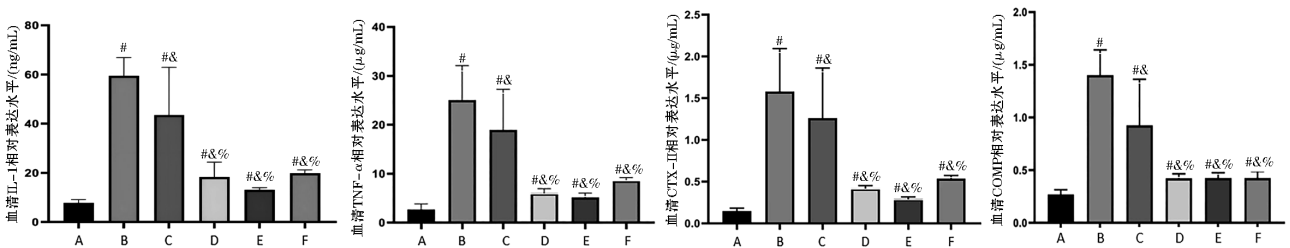


图 4 各组兔膝关节血清 IL-1、TNF-α、COMP、CTX-II 比较

注:A.空白对照组;B.模型对照组;C.独活寄生汤组;D.补肝肾健膝方低剂量组;E.补肝肾健膝方中剂量组;F.补肝肾健膝方高剂量组。与空白对照组比较,* $P<0.05$;与模型对照组比较,△ $P<0.05$;与独活寄生汤组比较,% $P<0.05$ 。

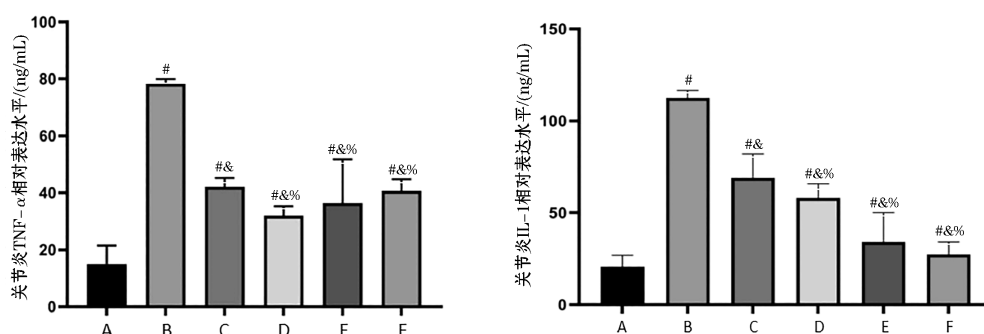


图5 各组兔膝关节积液 IL-1、TNF- α 比较

注:A.空白对照组;B.模型对照组;C.独活寄生汤组;D.补肝健膝方低剂量组;E.补肝健膝方中剂量组;F.补肝健膝方高剂量组。与空白对照组比较,[#] $P<0.05$;与模型对照组比较,[%] $P<0.05$;与独活寄生汤组比较,[&] $P<0.05$ 。

4 讨论

KOA 的发病多与外伤、衰老、无菌性炎症、代谢、免疫等诸多因素关系密切,但具体的发病机制尚未明确。目前,越来越多的研究表明,KOA 患者往往伴有软骨细胞外基质合成与降解失衡,其中,无菌性炎症因子以及和软骨代谢有关的细胞因子在 KOA 发病中发挥着重要的作用^[19]。IL-1、TNF- α 大量存在于膝关节软骨组织、上层软骨细胞与基质中,诱导并激活金属蛋白酶(metalloproteinase, MMP)的合成,并且抑制金属蛋白酶组织抑制因子(tissue inhibitor of metalloproteinase, TIMP)的生成,加快胶原蛋白的降解,抑制软骨细胞的合成,致使软骨细胞凋亡,最终导致关节软骨的破坏^[20-21]。COMP 及 CTX-II 均在炎症过程中充当诱导酶的角色,受到炎症因子刺激后,在软骨细胞、巨噬细胞及内皮细胞中高度表达^[22]。COMP 为糖蛋白 G 家族中的一员,是较为精准的衡量骨关节疾病的指标之一,并且是软骨受损的标志物^[23]。现代研究提示,COMP 可作为 KOA 诊断的“金指标”^[24-25]。CTX-II 是软骨非胶原蛋白的重要组成部分,其存在不仅能更快、更有效地合成胶原,是软骨形成的成分之一,而且其代谢水平还能用于软骨生理、病理的监测^[26]。现代研究表明,KOA 患者的 CTX-II 指标升高时,其软骨损失较为显著^[27]。在 KOA 患者中,CTX-II、COMP 表达较高,与病情严重程度具有一定的相关性,对疾病有诊断价值^[23]。王鹏等^[28]发现,通过下调 KOA 模型鼠软骨组织中 IL-1、TNF- α 的含量,减少软骨细胞的凋亡,能有效缓解 KOA 模型鼠的膝关节损伤。刘继红等^[25]研究证明,膝康注射液能有效降低 KOA 患者血清 COMP、IL-1、TNF- α 含量,从而改善其症状。

中医学中未明确记载 KOA 的名称,根据其临床特点将其归为“膝痹”范畴。独活寄生汤来源于《备

急千金要方·偏风治腰背痛》,其主要功效为通脉络、补气血、补肝肾、祛风湿、止痹痛,是治疗膝痹的常用药方。独活寄生汤对许多可导致 KOA 进展的途径都有一定的调控作用,如调控相关炎症因子、促进软骨细胞增殖分化、抑制软骨细胞凋亡等,治疗效果较好^[29]。仇湘中教授根据多年临床经验认为,膝痹多因“肝虚络痹”,治以“补肝为先,筋骨并重”,认为现代医学中筋络、筋膜、关节软骨等组织均属于中医学“筋”的范畴。《杂病源流犀烛·筋骨皮肉毛发源流》指出“筋也者,所以束筋络骨……其主则属于肝”,阐明了筋属于肝,筋的各项功能得益于肝的濡养。基于此,仇湘中教授总结出补肝健膝方,具有补肝养血柔筋、舒经通络止痛之功,临床试验证明其对 KOA 的治疗安全有效^[30]。

KOA 的发病过程与关节滑膜细胞的异常增生、活化及凋亡关系密切,因此,抑制引起免疫反应的细胞增生,并促进其凋亡,可能成为治疗 KOA 的新思路^[31]。本研究结果显示,独活寄生汤组、补肝健膝方各剂量组均能有效降低 KOA 兔炎症指标。与独活寄生汤组相比,补肝健膝方各剂量组 HE 染色结果提示,软骨表面层次分布更为清晰,潮线结构更为完整,Peletier 评分、血清及关节腔积液 IL-1、TNF- α 及血清 COMP、CTX-II 表达水平降低,说明补肝健膝方可通过抑制血清、关节腔积液 IL-1、TNF- α 水平以及血清中 COMP 和 CTX-II 的表达对 KOA 兔产生作用。

本研究存在一些不足,如各组动物数量仅 5 只,未对远期疗效进行监测等。因此,在之后的实验研究中,课题组将延长给药时间,进一步探究不同剂量补肝健膝方对 KOA 的疗效差异,并通过检测相关通路中基因、蛋白质的变化进一步探究补肝健膝方治疗 KOA 的分子机制,为未来 KOA 的中医药防治提供新思路。

参考文献

- [1] 王 骏, 杜志凌, 马 斌, 等. 膝关节炎患者基质金属蛋白酶-13 和 II 型胶原羧基交联肽血清水平及临床意义探讨[J]. 中国药物与临床, 2020, 20(19): 3258-3260.
- [2] 曹寅生, 易 强, 邝高艳, 等. 基于 TLR4/MyD88/NF- κ B 信号通路探讨追风透骨胶囊减缓兔膝关节炎模型软骨退变的作用机制[J]. 湖南中医药大学学报, 2023, 43(2): 240-248.
- [3] 吴国豪. 重视外科病人骨骼肌丢失的防治[J]. 中华消化外科杂志, 2021, 20(11): 1158-1161.
- [4] BERENBAUM F. Osteoarthritis as an inflammatory disease (osteoarthritis is not osteoarthrosis!)[J]. Osteoarthritis and Cartilage, 2013, 21(1): 16-21.
- [5] GRÄSSEL S, MUSCHTER D. Recent advances in the treatment of osteoarthritis[J]. F1000Research, 2020, 9(1):1-17.
- [6] VINCENT T L. Mechanoflammation in osteoarthritis pathogenesis[J]. Seminars in Arthritis and Rheumatism, 2019, 49(3S): S36-S38.
- [7] VAN SPIL W E, KUBASSOVA O, BOESEN M, et al. Osteoarthritis phenotypes and novel therapeutic targets[J]. Biochemical Pharmacology, 2019, 165: 41-48.
- [8] AJRAWAT P, DWYER T, CHAHAL J. Autologous interleukin 1 receptor antagonist blood-derived products for knee osteoarthritis: A systematic review[J]. Arthroscopy, 2019, 35(7): 2211-2221.
- [9] 康玉玲, 张江涛, 曹 蕾, 等. 痹祺胶囊口服联合透明质酸钠关节腔内注射对膝骨性关节炎患者膝关节功能及血清 COX-2、COMP 水平的影响[J]. 广东药科大学学报, 2020, 36(6): 886-890, 902.
- [10] DEBARBER A E, DUELL P B. Update on cerebrotendinous xanthomatosis[J]. Current Opinion in Lipidology, 2021, 32(2): 123-131.
- [11] 黄益桃, 张 志, 熊 辉. 金天格胶囊治疗膝骨关节炎的疗效与安全性 Meta 分析[J]. 湖南中医药大学学报, 2022, 42(12): 2065-2071.
- [12] 余晓愉, 熊 辉, 齐新宇, 等. 基于以方测证的膝骨关节炎风寒湿痹证模型大鼠构建研究[J]. 湖南中医药大学学报, 2022, 42(7): 1091-1095.
- [13] 仇湘中. 仇湘中骨伤科临床经验集[M]. 北京: 清华大学出版社, 2022: 217.
- [14] 许 辉, 仇 杰, 陈 中, 等. 仇湘中从“虚、瘀、痰”论治老年性膝骨关节炎经验[J]. 陕西中医, 2022, 43(9): 1272-1274.
- [15] 马克伊, 吕广仁, 辛晓春. 三种方法制备兔膝关节炎模型的结果分析[J]. 中医临床研究, 2023, 15(17): 18-22.
- [16] 杨青志. 新止骨增生丸对木瓜蛋白酶诱导的兔膝骨性关节炎影响的实验研究[D]. 沈阳: 辽宁中医药大学, 2023.
- [17] 魏 伟, 吴希美, 李元建. 药理实验方法学[M]. 4 版. 北京: 人民卫生出版社, 2010: 29.
- [18] 许 辉, 张信成, 曾朝晖, 等. 运用网络药理学和实验验证探讨补肝健膝方治疗膝骨关节炎的作用机制[J]. 中医药导报, 2023, 29(3): 36-42, 48.
- [19] ZHENG L, ZHANG Z, SHENG P, et al. The role of metabolism in chondrocyte dysfunction and the progression of osteoarthritis[J]. Ageing Research Reviews, 2021, 66:101249.
- [20] 李晓云, 沈正祥, 杨 丹. 膝骨关节炎患者关节滑液中骨桥蛋白和软骨寡聚基质蛋白水平与疾病严重程度相关性[J]. 中国骨伤, 2022, 35(7): 655-660.
- [21] 陈振沅, 陈 俊, 郑若曦, 等. 独活寄生汤对白细胞介素-1 β 诱导的大鼠退变软骨细胞外基质代谢的影响[J]. 中华中医药杂志, 2022, 37(8): 4433-4437.
- [22] 贾 博, 林福庆. 膝骨关节炎关节镜下病变特征与血清 CTX-II 和 COMP 水平的相关性[J]. 临床骨科杂志, 2018, 21(2): 185-189.
- [23] 冯程钦, 曾 平, 刘金富, 等. 软骨寡聚基质蛋白和 II 型胶原羧基端交联肽作为膝骨关节炎生物标志物的 Meta 分析[J]. 中国老年学杂志, 2021, 41(5): 1013-1021.
- [24] 刘昌艺, 罗家良, 陈 超, 等. 祛风通络益肾中药治疗退行性膝骨性关节炎肾虚血瘀证疗效及对血清 COMP、MMP-3 水平的影响[J]. 现代中西医结合杂志, 2017, 26(13): 1382-1385.
- [25] 刘继红, 任 琴, 唐 丽, 等. 膝康注射液关节腔内注射联合针灸治疗膝骨关节炎的临床疗效及其血清 BMP-2、COMP 水平的影响[J]. 中华中医药学刊, 2022, 40(10): 167-170.
- [26] WANG P K, SONG J L, QIAN D Y. CTX-II and YKL-40 in early diagnosis and treatment evaluation of osteoarthritis[J]. Experimental and Therapeutic Medicine, 2019, 17(1): 423-431.
- [27] DEBARBER A E, DUELL P B. Update on cerebrotendinous xanthomatosis[J]. Current Opinion in Lipidology, 2021, 32(2): 123-131.
- [28] 王 鹏, 刘 欣, 郭树豫, 等. 四君子加川牛膝方对大鼠下肢难愈性创面血小板衍生生长因子表达的影响[J]. 陕西中医, 2020, 41(2): 139-142.
- [29] 周子齐, 关雪峰, 杨永菊. 独活寄生汤治疗膝骨关节炎机制的研究进展[J]. 中华中医药杂志, 2021, 36(5): 2859-2862.
- [30] 叶子丰, 沈琳玲, 尹晨东, 等. 仇湘中教授从肝论治半月板损伤的经验总结[J]. 中国中医骨伤科杂志, 2021, 29(12): 77-78, 81.
- [31] YIN Y Q, ZHANG X, ZHANG K M, et al. Unicompartmental knee replacement and high tibial osteotomy for medial unicompartmental knee osteoarthritis: A comparative study protocol[J]. Medicine, 2020, 99(49): e23454.

(本文编辑 周 旦)