

本文引用:陈希龙,姚金龙,李益亮,梁晓辉,李娟,孙绍裘. 四肢骨折的诊治经验摘要:骨伤名师孙达武学术思想与临床经验研究(二)[J]. 湖南中医药大学学报,2022,42(5):705-708.

四肢骨折的诊治经验摘要 ——骨伤名师孙达武学术思想与临床经验研究(二)

陈希龙,姚金龙,李益亮,梁晓辉,李娟*,孙绍裘*
(湖南中医药大学第二附属医院,湖南长沙410005)

〔摘要〕 介绍国家级名中医孙达武治疗四肢骨折的学术思想与临床经验。孙教授在长期的中医临床工作中以“筋骨并重、动静结合、内外兼治、医患合作”为核心理念治疗四肢骨折。治疗上强调手法整复的重要性;内治法强调三期论治,尤其重视调养脾胃,配伍精良,标本兼治;外治法则重在“祛瘀活血止痛”治疗。并附尺桡骨双干骨折验案1则以佐证。

〔关键词〕 四肢骨折;尺桡骨双干骨折;手法复位;名医经验;医案;孙达武

〔中图分类号〕R274.1 **〔文献标志码〕**B **〔文章编号〕**doi:10.3969/j.issn.1674-070X.2022.05.002

Summary of experience in diagnosis and treatment of limb fractures: Study on the academic thoughts and clinical experience of famous orthopaedic teacher Sun Dawu (2)

CHEN Xilong, YAO Jinlong, LI Yiliang, LIANG Xiaohui, LI Juan*, SUN Shaoqiu*

(The Second Affiliated Hospital of Hunan University of Chinese Medicine, Changsha, Hunan 410005, China)

〔Abstract〕 This paper introduces national famous doctor of traditional Chinese medicine (TCM) Sun Dawu's academic thoughts and clinical experience in the treatment of limb fracture. Professor Sun has treated limb fracture with the core concept of "equal emphasis on bones and muscles, combination of activity and inertia, internal and external treatment, doctor-patient cooperation" in his long-term clinical work of TCM. In the treatment, the importance of manual rehabilitation is emphasized. In the treatment of internal therapy, while emphasizing the three-stage treatment, special attention is paid to regulating spleen and stomach, excellent compatibility, and treating both symptoms and root causes. The external treatment principle focuses on the treatment of "removing stasis, promoting blood circulation and relieving pain", and a ulnar radial shaft fractures case is attached to prove it.

〔Keywords〕 limb fracture; ulnar radial shaft fractures; manual reduction; famous medical experience; medical record; Sun Dawu

四肢骨折是临床上最常见的骨折^[1]。四肢骨折的治疗一直随着创伤骨科的发展而在不断地发生变化,主要涉及固定原则、复位方法以及固定器械的演变^[2]。四肢骨折的治疗原则已经由20世纪60年代内固定研究协会所主张的坚强内固定理论转变为主张软组织保护、微创治疗的生物骨合成理论^[3]。现代医学固定器械主要有外固定与内固定两种。固定材料有碳纤维、石膏、树脂、塑料、钛合金等,固定材料大多硬度高,但是弹性较差^[4]。中医学在治疗四肢骨折

上具有独特优势^[5],越来越受到医学界的重视,治疗上多采用手法复位结合小夹板外固定的方式。手法整复治疗多采用无创治疗,刚好契合了目前西医学软组织保护的固定理论^[6],此外,小夹板的弹性固定,也能有效消除手法整复残留的骨折移位^[7]。

孙达武,教授,主任医师,第二、第三、第五批全国老中医药专家学术经验继承工作指导老师,湖南省名中医,湖湘张氏骨伤学术流派第六代传承人,多次被国家卫生健康委、国家中医药管理局评为全国

〔收稿日期〕2022-02-25

〔基金项目〕湖南省中医骨伤临床医学研究中心项目(2020SK4013)。

〔第一作者〕陈希龙,男,副主任医师,硕士,研究方向:中医药防治骨伤科疾病。

〔通信作者〕*李娟,女,副主任医师,E-mail:289845646@qq.com;孙绍裘,男,一级主任医师,二级教授,博士研究生导师,E-mail:54sunshaoqiu@163.com。

老中医药专家学术经验继承工作优秀指导老师。孙教授为第二届、第三届“国医大师”候选人,获“中华中医药学会成就奖”,中华中医药学会“中医骨伤名师”称号,湖南中医药大学“本科教育60年春华秋实奖”。孙教授在学术上以“跌打损伤气血主,三期分治破和补”为指导思想,尤其以“重视筋伤、以筋束骨、以骨张筋、筋骨并重、内合肝肾”为正骨理论核心,同时以“功能为首、时间为金、肿痛为警、从瘀论治”为骨伤的诊疗原则,治疗上擅长以手法复位、小夹板外固定治疗四肢骨折。孙教授对四肢骨折的复位诊治具有独到的心得体会,严格遵守骨折治疗的“动静结合”“筋骨并重”“内外兼治”“医患合作”4项原则,以论治为基础,贯彻固定与活动的统一,局部与整体同步治疗的诊治思路。笔者有幸跟师侍诊,得以管窥,略有所得,经系统梳理总结后,对孙教授诊治四肢骨折的临床经验简述如下。

1 病因病机

很多原因均可导致骨折,大体上可以分为外伤性与病理性。当外界因素造成骨小梁断裂,骨的连续性与完整性破坏后,就会出现骨折。不同暴力常常可以导致不同形式的骨折,暴力的形式也有累积应力、肌肉牵拉力、直接暴力与间接暴力之别。病理性的因素有激素水平的异常、肿瘤、结核、急慢性骨髓炎等,都可以造成骨质的异常,而当遭受轻微损伤时,就导致骨折发生^[8]。

中医学认为,人体是一个有机的整体。人体的脏腑、气血、津液与筋骨之间是由内到外的整体,它们彼此相连、息息相关,脏腑功能失调常常影响筋骨的生长发育,而筋骨的损伤也可导致脏腑功能的失常。因此,伤科疾病的发生和发展,在外与皮肉、筋骨相关,在内又与气血津液、脏腑等密切联系,局部和整体之间相互作用^[9]。骨折外伤疾患多导致皮肉筋骨损伤,从而引起气血瘀阻、经络阻塞、津血亏损、瘀血邪毒,而致脏腑不和。因此,伤骨不只是筋骨损伤,也常常累及气血脏腑,进而导致人体正常生理功能障碍。正如伤科专著《正体类要·序》中所述:“肢体损于外,则气血伤于内,营卫有所不贯,脏腑由之不和。”因此,除了需要注意局部肌肉筋骨的治疗,还要注重从脏腑整体上进行治疗^[10]。《素问·刺要论》之中也有记载:“筋伤必内动肝……骨伤则内动肾。”肾不生髓则不能养骨,血不濡筋则筋松而不能束骨。孙教授认为,骨折导致气血瘀滞,气不行则血不行,因而影响肝血输布,日久及肾,容易造成肝肾

亏虚,形成本虚标实之证。骨折所致血瘀气滞,此为标实;日久累及肝肾,导致肝肾亏虚,而致筋脉失养、髓耗肉消,此为本虚。

2 明确诊断,掌握复位标准

孙教授常常告诫学生,在复位骨折之前,首先对患者的病史要有充分详细的了解,包括患者受伤的原因、受伤机制、体格检查、相关的辅助检查以及既往史等,从而在患者身体能够承受的范围内选择最合适的整复手法。对于任何骨折,都要认真仔细进行整复,争取达到解剖对位。对于某些类型的骨折,实在无法达到解剖复位,也需要达到功能复位的标准。功能复位需要彻底纠正旋转、分离移位。成人下肢短缩不超过1 cm,儿童不超过2 cm。成角移位只能与关节活动方向一致或者骨干弧度一致,并且不超过10°。长骨干的骨折,骨折端至少需要1/3左右对齐,儿童骨骺端需要有3/4对齐^[11]。

3 抓准复位时机,切忌使用暴力

骨折后,骨折复位的时机选择十分重要,损伤初期局部肿胀不严重,肌肉尚未发生痉挛,此时复位相对较为容易。复位时,牵引用力讲究徐徐用力。切不可盲目使用暴力,加大软组织损伤。复位时要注意掌握稳、准、巧的复位手法。

4 稳中有巧,整复骨折

骨折复位有两种常见治疗方式:手法整复结合外固定和手术治疗^[12]。孙教授认为,手法复位应该是整复四肢骨干骨折的首选方式,因其能够满足大部分四肢的功能复位需求,并且几乎无创伤。正如《医宗金鉴·正骨心法要旨》所云:“手法者,诚正骨之首务哉。”手法整复过程中,应力求做到稳妥、准确、轻柔。稳妥是指复位时要注意手法的稳定性,不可随意挪动位置。准确是指手法整复时要注意复位位置的准确性,也要注重复位所需力度的准确性。轻巧是指复位时不可盲目使用暴力,加重软组织损伤,要注意力度轻巧。正如《医宗金鉴·正骨心法要旨·手法总论》所云:“法之所施,使患者不知其苦,方称为手法也。”

5 夹板固定,动静结合

良好的固定应该具有以下特征:(1)应该起到良好的固定作用,对被固定的肢体周围软组织无损伤,不影响骨折断端的血液供应情况。(2)能够有效地消

除不利于骨折愈合的外力影响,使得骨折端相对稳定。(3)对患肢的约束较小,有利于早期的功能活动。(4)对骨折整复以后残留的移位具有矫正作用。小夹板固定是中国传统固定骨折的一种方式,除了满足良好固定的条件外,还具有可塑性、弹性、韧性、吸附性、通透性、质地轻等特点。冷继扬等^[13]通过对中医小夹板以及石膏外固定治疗桡骨远端骨折疗效的Meta分析,发现小夹板在治疗桡骨远端骨折的优良率、视觉模拟评分以及骨折愈合时间方面均优于石膏外固定。孙教授十分重视针对不同的骨折,使用不同的夹板以及不同压垫来固定骨折,固定后需要密切观察伤肢血运情况,及时调整扎带的松紧度,并且定期来医院复查骨折愈合情况。针对四肢骨折,孙教授常常使用6~7 mm厚的杉木板,夹板的长短也因人而异。压垫固定的方法种类多样,常用的有一垫固定、二垫固定及三垫固定,而不同的压垫所放的位置,也因不同的骨折而有所差异。

6 验案举隅

胡某,男,11岁。初诊:2021年9月23日。主诉:外伤致右上肢肿痛,活动受限半小时。患者半小时前右手遭遇重物撞击,当时即感右上肢剧烈疼痛,活动受限,遂来我院骨科门诊就诊。右尺桡骨正侧位摄片提示:右尺桡骨远端骨折。见图1。体格检查:患者患肢肿胀短缩畸形,皮肤未见明显破损流血,可扪及明显骨擦音、骨擦感,局部压痛明显,右上肢纵向叩击痛阳性,肢端血运未见明显异常。舌质紫黯,苔薄黄,脉弦涩。西医诊断:右尺桡骨双干骨折。中医诊断:骨折(气滞血瘀证)。孙教授嘱两位助手分别于骨折两端反向牵引,细细触扪整复,垫棉置板,收绳打结,一气呵成,最后夹板固定右前臂于功能位。见图2。配合中药内服。治法:活血化瘀,行气止痛。方用孙教授自拟经验方:熟地黄10 g,当归10 g,川芎10 g,三七6 g,赤芍10 g,桃仁6 g,红花3 g,陈皮10 g,柴胡10 g,鸡血藤15 g,白术15 g,泽泻10 g,炙甘草6 g,延胡索10 g。7剂,每天1剂,水煎服,早晚温服。另予以院内自制中药硬膏热敷贴(主要药物成分为黄柏、栀子、生石膏、牡丹皮、当归、黄芩、赤芍、大黄、白芍、姜黄、柴胡、红花、香附、龙胆)外敷患处,1贴/d。

二诊:2021年9月30日。患者右前臂肿痛情况好转,神清,精神可,饮食、睡眠一般,舌淡,苔薄白,脉弦细。在原方基础上去桃仁、红花、柴胡、延胡索,加续断10 g,伸筋草15 g进行接骨续筋治疗。14

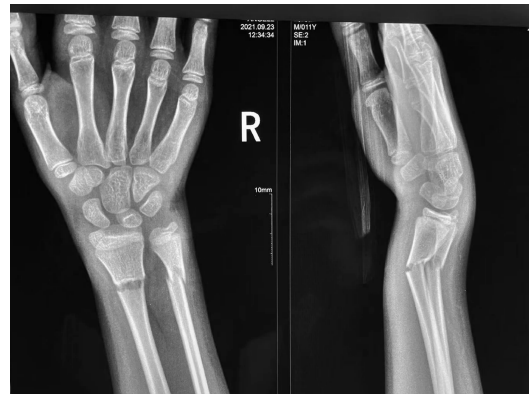

图1 右尺桡骨双干骨折复位前正侧位摄片

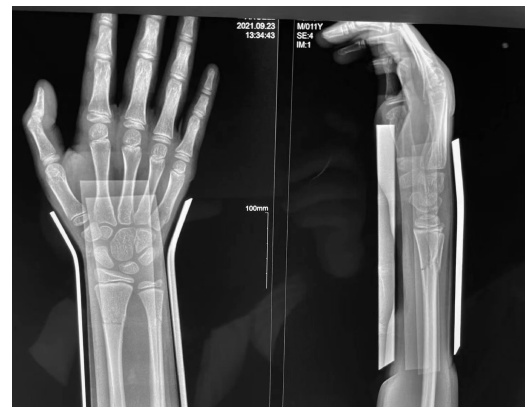

图2 右尺桡骨双干骨折复位后正侧位摄片

剂,煎服法同前,另继续予以院内自制药中药硬膏热敷贴外敷患处,1贴/d,连续治疗2周。并且指导患者在无负重条件下逐步进行功能锻炼。

三诊:2021年10月30日。患者局部疼痛、肿胀缓解,神清,精神可,纳眠可,舌淡,苔薄白,脉弦细。复查右腕关节X线片(见图3A),拆除夹板并指导患者逐步进行负重功能运动,恢复前臂以及肘、腕关节功能。见图3B、图3C、图3D。




图3 右尺桡骨双干骨折治疗后情况

注:A.右尺桡骨双干骨折愈合后正位摄片;B.右尺桡骨双干骨折临床愈合后双侧腕关节旋前功能;C.右尺桡骨双干骨折临床愈合后双侧腕关节屈曲功能;D.右尺桡骨双干骨折临床愈合后双侧腕关节偏功能。

按:孙教授认为,患者右前臂尺、桡骨同时发生骨折,前臂双骨折,由于其解剖学特点,骨折后容易发生重叠、成角、旋转及侧方移位,而治疗的成功与

否直接关系到前臂的旋转功能恢复好坏。因此,前臂双骨折当视为关节内骨折处理,复位时必须将尺桡骨准确对位,让4种畸形均得到矫正,恢复两骨的长度及固有的生理弧度后方可。整复前臂双骨折时,更应该明确先整复尺骨,还是先整复桡骨。必须根据骨折的受伤机制、类型及特点,认真分析,加以决策,若将其整复的先后顺序颠倒,将会影响骨折的准确复位。本病案中,患者是11岁青少年,手术切开复位创伤大,甚至有可能损伤患者骨骺,影响患肢的生长发育。因此,应该尽可能地通过有效的手法整复减少患者创伤,先通过拔伸牵引,解除患肢肌肉痉挛,然后采用摇摆、折顶、端挤的手法进行有效地复位,使得骨折端的对位、对线情况基本接近于解剖复位,从而获得有效可靠的治疗。患者筋骨断裂,血逸出于脉外,“离经之血便是瘀”,瘀血阻遏气机,不通则痛,形成气滞血瘀证候,因此,患者舌质紫黯,苔薄黄,脉弦涩。故治以活血化瘀,行气止痛。患者首诊方中予以熟地黄、当归、川芎、三七、赤芍、桃仁、红花、鸡血藤补血活血,延胡索、柴胡疏肝理气,陈皮、白术、泽泻健脾理气消肿,配合炙甘草调和诸药。共奏行气活血、化瘀消肿之功^[14-15]。二诊时,患者肿痛情况缓解,去桃仁、红花、柴胡、延胡索,加续断、伸筋草,然瘀阻去而未尽,筋骨未接,因此,加续断、伸筋草发挥接骨续筋之功。辅以无负重条件下的功能运动,动静结合,恢复关节的活动功能。三诊时患者肿痛基本消失,骨折已经达到临床愈合标准,因此,嘱患者拆除夹板后,进行负重运动,静中有动,逐步恢复患肢功能。

7 结语

“动静结合、筋骨并重、内外兼治、医患合作”,是孙教授多年来在治疗四肢骨折中始终遵守的治疗原则。充分利用现代医学的手术方式,结合现代生物力学的观念^[16-17],手术指征明确的患者优先考虑手术治疗,对于保守治疗的患者,要注意手法复位的力度、准度,争取达到解剖复位的标准,对于无法达到解剖复位的患者,也要争取达到功能复位的标准。孙教授在治疗骨断筋伤之时,除了辨证论治以外,还常常佐以健脾益胃之药,孙教授认为“脾主四肢”“脾胃为后天之本,为气血生化之源”^[18-19],而骨折筋伤的再续,全依赖气血的濡养,因而佐以健脾益胃之药有利于损伤后的修复^[20]。血逸脉外是脾气失摄之故,因此,固护脾胃,还有消肿祛瘀的功效。再者,活血化瘀之药多为辛燥之品,易伤胃津,因此,需要佐以健脾益胃之药,减轻药物不良反应,正如《外科证

治全书·胃气论》云:“诸药不能自行,胃气行之”^[21]。因此,需要顾护脾胃,有利于药物的吸收,发挥药效。此外,孙教授治疗骨折后的气血虚弱,多用植物性药物,少用血肉有情之品,是以“杀生求生,去生更远”之故。

参考文献

- [1] 谢琴,胡雨珠.中医特色方法治疗四肢骨折的临床效果研究[J].当代医学,2018,24(32):154-156.
- [2] 王俊芳,方煌,罗永湘,等.四肢长骨骨折的治疗进展[J].中国医师进修杂志,2006,29(10):1-3.
- [3] 邱贵兴.四肢长骨干骨折的治疗进展[J].中华创伤骨科杂志,2004(1):8-11.
- [4] 成翔宇,纪斌,庞金辉.骨折的生物学内固定及内固定材料性能分析[J].中国组织工程研究,2012,16(22):4121-4124.
- [5] 周刚.中医特色疗法治疗四肢骨折的治疗效果观察[J].国际感染病学(电子版),2020,9(2):164-165.
- [6] 王祿裕.手法复位联合小夹板外固定治疗四肢骨折[J].中国社区医师,2018,34(24):74-75.
- [7] 陈小军,严茶英,李桂秀.四肢骨折中医特色治疗效果[J].中医临床研究,2012,4(18):90,92.
- [8] 闵理,屠重棋.骨巨细胞瘤伴病理性骨折的治疗进展[J].华西医学,2014,29(6):1160-1162.
- [9] 张孔彬,喻勤军,方国辉,等.中医内外结合管理方法在中医骨伤治疗中的应用价值[J].中医药管理杂志,2021,29(7):166-167.
- [10] 汪福武,汪子栋.骨折中医正骨辨证论治[J].中国中医药现代远程教育,2016,14(20):41-43,50.
- [11] 冯伟,王强,宋宝健,等.肱骨髁上骨折解剖与功能复位早期临床功能的比较研究[J].临床小儿外科杂志,2018,17(10):769-773.
- [12] 许明熙,盛雷,汪礼军,等.对《外科学》第9版骨折治疗原则的商榷[J].医学争鸣,2020,11(1):47-49.
- [13] 冷继扬,邓晓曦,王朝鲁.中医小夹板与石膏外固定治疗桡骨远端骨折疗效 Meta 分析[J].陕西中医,2021,42(6):806-810.
- [14] 杨卓,邱振南,余晓愉,等.桃红四物汤组方药物主要有效单体成分配伍对早期骨折愈合的影响[J].湖南中医药大学学报,2020,40(12):1462-1467.
- [15] 王佐梅,肖洪彬,李雪莹,等.桃红四物汤的药理作用研究进展[J].现代中医药,2021,41(2):22-28.
- [16] 谢鲤钟,陈晓华,徐立新,等.中医治疗骨折的原则及齿状突骨折的治疗策略[J].环球中医药,2014,7(S1):68-69.
- [17] 熊昌源,叶劲.AO 和中医治疗骨折[J].湖北中医杂志,2004,26(3):6-8.
- [18] 缪雨希,李水芹.“脾胃为后天之本”理论源流及发展[J].四川中医,2021,39(2):15-18.
- [19] 蔡少杭.谈脾胃为后天之本及临床应用[J].中医临床研究,2018,10(30):8-11.
- [20] 刘鑫,周苗苗,吴建林.《脾胃论》学术思想及临床应用[J].中医学报,2020,35(1):50-53.
- [21] 刘阳阳,丛刚.《外科证治全生集》治疗外科疾病浅析[J].河南中医,2019,39(12):1805-1808.

(未完待续)

(本文编辑 贺慧斌)