

本文引用:贺凯霞,蒋鹏飞,彭俊,彭清华.蛭螭提取物对视网膜静脉阻塞兔内皮抑素表达的影响[J].湖南中医药大学学报,2019,39(3):307-310.

蛭螭提取物对视网膜静脉阻塞兔 内皮抑素表达的影响

梁凯霞^{1,2},蒋鹏飞^{1,2},彭俊^{2,3},彭清华^{1,2,3*}

(1.湖南中医药大学,湖南长沙410208;2.湖南中医药大学第一附属医院,湖南长沙410007;

3.中医药防治眼耳鼻喉疾病湖南省重点实验室,湖南长沙410208)

〔摘要〕目的 评价蛭螭提取物对兔视网膜静脉阻塞的治疗作用及其机制。方法 将40只兔随机分为4组:空白组、模型组、复方血栓通组、蛭螭组,每组10只兔20只眼,除空白组外,其余3组均用光化学动力学法建立视网膜静脉阻塞(retinal vein occlusion, RVO)动物模型,于给药后1周、3周行FFA检查、HE染色、免疫组化观察内皮抑素表达。结果 FFA检查结果显示:给药后周1周,模型组中央静脉荧光渗漏、出血,复方血栓通组和蛭螭组渗漏、出血较模型组少;给药后3周,模型组渗漏、出血的静脉周围出现无灌注区,复方血栓通组渗漏、出血明显减小,蛭螭组渗漏、出血基本吸收。视网膜切片光镜观察结果显示:蛭螭组视网膜各层结构病理变化均轻于模型组、复方血栓通组。内皮抑素免疫组化结果显示:各造模组内皮抑素表达均下降,蛭螭组表达最强,模型组表达最弱,差异有统计学意义($P<0.05$)。结论 蛭螭提取物能改善视网膜缺血缺氧的状态,促进RVO模型中内皮抑素的表达。

〔关键词〕 视网膜静脉阻塞;蛭螭提取物;内皮抑素

〔中图分类号〕R285.5

〔文献标志码〕A

〔文章编号〕doi:10.3969/j.issn.1674-070X.2019.03.005

Effect of Grub Extract on the Expression of Endostatin in Rabbits with Retinal Vein Occlusion

LIANG Kaixia^{1,2}, JIANG Pengfei^{1,2}, PENG Jun^{2,3}, PENG Qinghua^{1,2,3*}

(1. Hunan University of Chinese Medicine, Changsha, Hunan 410208, China; 2. The First Affiliated Hospital of Hunan University of Chinese Medicine, Changsha, Hunan 410007, China; 3. Key Laboratory of Traditional Chinese Medicine for Prevention and Treatment of Eye, Ear, Nose and Throat Diseases in Hunan Province, Changsha, Hunan 410208, China)

〔Abstract〕 Objective To evaluate the therapeutic effect and mechanism of action of grub extract on rabbits with retinal vein occlusion (RVO). Methods Forty rabbits were randomly and equally divided into blank group, model group, compound Xueshuantong group, and grub group, with 20 eyes in each group. A rabbit model of RVO was established by a photochemical kinetic method in all groups except for the blank group. Fluorescein fundus angiography (FFA), HE staining, and immunohistochemistry (for measuring endostatin expression) were performed at 1 and 3 weeks after treatment. Results According to the FFA results, at 1 week after treatment, central venous fluorescence leakage and hemorrhage were observed in the model group; the compound Xueshuantong group and grub group had less leakage and hemorrhage than the model group. At 3 weeks after treatment, areas of non-perfusion showed up around the vein with leakage and hemorrhage in the model group; the compound

〔收稿日期〕2018-10-10

〔基金项目〕国家自然科学基金面上资助项目(30772824、81574031);中医药防治五官科疾病湖南省重点实验室建设项目(2017TP1018);长沙市科技计划项目(K1501014-31、kc1704005);中央财政支持地方高校建设项目;国家中医药管理局中医眼科学重点学科建设项目;湖南省中医五官科学重点学科建设项目。

〔作者简介〕梁凯霞,女,硕士,研究方向:眼底病的研究。

〔通讯作者〕*彭清华,男,教授,博士研究生导师,E-mail:pqh410007@126.com。

Xueshuantong group had substantially reduced leakage and hemorrhage; the leakage and hemorrhage were almost absorbed in the grub group. The results of optical microscopic examination of retinal sections showed that the grub group had less pathological changes in each retina layer than the model group and the compound Xueshuantong group. According to the immunohistochemistry results, the expression of endostatin was significantly reduced in all three model establishment groups; among the three groups, the grub group had the highest expression of endostatin, while the model group had the lowest expression ($P<0.05$). **Conclusion** Grub extract can improve retinal ischemia and hypoxia and promote the expression of endostatin in the rabbit model of RVO.

[**Keywords**] retinal vein occlusion; grub extract; endostatin

视网膜静脉阻塞(retinal vein occlusion, RVO)是临床上常见的眼底血管病,其病因复杂,一般认为高血压、高血脂、青光眼、糖尿病以及动脉硬化等都是高危因素^[1]。RVO病程冗长,治疗困难,尚无特效疗法,RVO后视网膜组织会发生缺血缺氧,视网膜新生血管(retinal neovascularization, RNV)是RVO的常见并发症。蛭螭可治疗目疾,并有破血、行瘀、散结、明目之功效,前期研究发现蛭螭提取物可促进RVO出血的吸收、抑制RNV^[2-3],为明确其机制,本文通过建立RVO动物模型,探讨蛭螭对RNV的作用机制,为研究RVO和RNV的治疗提供方向。

1 材料

1.1 实验动物

选用40只健康实验性兔,雌雄兼用,体质量1.8~2.3 kg(合格证号:湘医动字第30-015号)。

1.2 主要药品和试剂

蛭螭提取物,制备参考阳长明的方法^[4]。复方血栓通片(扬州中惠制药有限公司,规格:0.40 g×24片,批号:090905);25%乌拉坦(上海伊卡生物技术有限公司,批号:U0202);20%荧光素钠(沈阳晟达化工有限公司,批号:SS00050);一抗为兔抗内皮抑素多克隆抗体(武汉默沙克生物科技有限公司,批号:BA21646)。

1.3 主要仪器

JY0001型电子秤(上海天平仪器厂);ZDS-10型勒克斯照度计(上海嘉定学联仪器厂);YZZOT型显微镜(苏州医疗器械设备厂);PCR仪(德国Biometra);GelDoc XR+凝胶成像系统(美国Bio-Rad公司);微量移液器(德国,eppendorf[1 mL/200 uL/10 uL]);台式高速冷冻离心机(Thermo);DYCZ-24D垂直板电泳槽、DYCP-40C水平电转槽(北京六一仪器厂);SP-752型紫外可见分光光度计(上海spectrum公司)。

2 方法

2.1 动物分组

通过随机数字表法将40只实验性兔随机分为

空白组、模型组、复方血栓通组、蛭螭组,每组10只动物,20只眼。

2.2 造模方法

应用光化学动力学法^[5]制作实验性RVO模型,模型组、复方血栓通组、蛭螭组双眼散瞳后,麻醉动物,固定兔于裂隙灯前,安置三面镜。激光器指示光斑定位于视盘边缘的静脉后,自耳缘静脉缓慢推入20%荧光素钠注射液(0.3 mL/kg),30 s内推完。在注药后,用倍频Nd:YAG激光对双侧视网膜静脉进行照射,同时避开伴行的动脉,看到有明显的远端静脉扩张时停止。

2.3 动物给药方法

造模成功后第1天开始给药,空白组、模型组生理盐水5 mL/kg灌胃;复方血栓通组:复方血栓通0.1 g/kg溶于生理盐水中制成混悬剂,5 mL/kg灌胃;蛭螭组:蛭螭水提取物1.5 mL/kg灌胃,其中1 mL水提取物相当于1 g生药量。各组均为每日1次,持续3周,于给药后1周、3周每组各随机处死5只动物。

2.4 取材方法

动物耳缘静脉注射空气处死后,立即摘除眼球(包括球后视神经2 mm),于角膜缘后0.5 mm处剪开眼球壁,去除眼前节组织和玻璃体,将眼球壁在手术显微镜下剥离激光斑部位视网膜,逐级酒精脱水,常规石蜡包埋,经视乳头颜侧旁开1 mm纵向做4 μm厚的切片,烘干备用。

2.5 荧光素眼底血管造影(fluorescein fundus angiography, FFA)

给药后1周、3周对兔行FFA检查,将1周和3周的FFA结果,应用Mias-2000型显微图像分析系统自动测量无灌注区(non perfusion area, NPA)和视盘(optic disk, OD)的面积并求出比值($S=N/D$)^[6]。分为有无灌注区、无新生血管(甲类)和有无灌注区、有新生血管(乙类)。

2.6 光镜观察

将取材的切片行苏木精-伊红染色,做免疫组

表1 各组无灌注区面积与视盘比值结果($\bar{x}\pm s, n=8$)

组别	甲类			乙类		
	1周	2周	3周	1周	2周	3周
空白组	0	0	0	0	0	0
模型组	16.34±3.51	17.73±2.20	19.42±2.69	0	28.53±1.35	31.23±4.04
复方血栓通组	11.88±2.14*	8.23±1.97*	4.18±1.75**	0	0	0
蛭螭组	9.79±1.87*	6.27±1.95*	2.90±1.50**	0	0	0

注:与模型组比较,* $P<0.05$,** $P<0.05$

化组织学检测内皮抑素表达:于40×目镜下观察,每张切片均选取免疫组化阳性染色最多的4个视野框,用Mias-2000图形分析系统行视网膜色素上皮以上测量框内染成棕黄色的ES的平均光密度,在光学显微镜下主要观察视网膜组织变化。

2.7 统计学处理

采用SPSS 21.0软件进行分析。多组比较用单因素方差分析,组间两两比较用 q 检验(S-N-K法),组内不同时间点比较采用重复测量资料的方差分析,相关性分析用Bivariate分析。各项指标均以“ $\bar{x}\pm s$ ”表示。 $P<0.05$ 被认为差异有统计学意义。

3 结果

3.1 FFA 检查结果

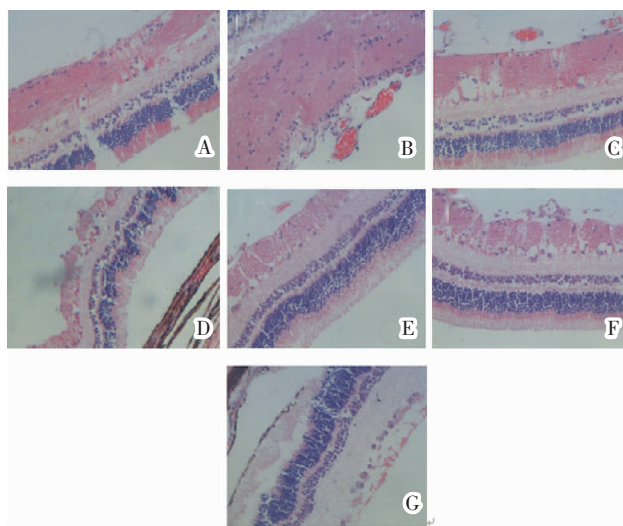
给药后1周,模型组中央静脉荧光渗漏、出血,复方血栓通组、蛭螭组渗漏、出血较模型组少($P<0.05$);给药后3周,模型组渗漏、出血的静脉周围出现无灌注区,复方血栓通组渗漏、出血明显减小,蛭螭组与模型组相比,渗漏、出血基本吸收,差异有统计学意义($P<0.05$)。见表1。

3.2 HE 染色结果

空白组:视网膜各层结构清晰,排列正常。模型组:给药后1周,视网膜组织水肿,细胞排列较乱,尚无新生血管索;给药后3周,出现大量地新生血管索。复方血栓通组:给药后1周,视网膜组织水肿,细胞排列紊乱;给药后3周,视网膜组织水肿减轻,无新生血管索。蛭螭组:给药后1周,视网膜组织细胞排列大致清晰;给药后3周,视网膜组织水肿减轻,无新生血管索。见图1。

3.3 内皮抑素的阳性表达结果

与空白组比较,模型组内皮抑素表达显著升高,差异有统计学意义($P<0.05$)。给药后第1周:模型组、复方血栓通组、蛭螭组视网膜组织中均可见棕色颗粒状染色,其中蛭螭组内皮抑素表达最强,模型组内皮抑素表达最弱,差异有统计学意义($P<0.05$);给药后3周:蛭螭组视网膜组织中内皮抑



注:A.正常视网膜HE染色;B.模型组给药后1周;C.模型组给药后3周;D.复方血栓通组给药后1周;E.复方血栓通组给药后3周;F.蛭螭组给药后1周;G.蛭螭组给药后3周

图1 各组视网膜组织光镜图(HE,×400)

素表达最强;复方血栓通组内皮抑素表达均较蛭螭组稍弱;蛭螭提取物组3周与1周比较,内皮抑素表达明显减弱($P<0.05$)。见表2。

表2 各组内皮抑素阳性表达的平均光密度值($\bar{x}\pm s, n=8$)

组别	1周	3周
空白组	0.2112±0.0136	0.2075±0.0149
模型组	0.3188±0.0173 [△]	0.2562±0.0075 [△]
复方血栓通组	0.3572±0.1040 ^{△*}	0.2762±0.0169 ^{△*}
蛭螭组	0.4250±0.0200 ^{△*}	0.3087±0.0136 ^{△*}

注:与空白组比较,[△] $P<0.05$;与模型组比较,* $P<0.05$;蛭螭组内3周与1周比较,# $P<0.05$

4 讨论

RVO发病率高,是仅次于糖尿病视网膜病变的第二大致盲性视网膜血管病^[7-9],其发生机制目前尚不明^[10-13]。

蛭螭是金龟子的幼虫,首次记载于《神农本草经》:“主恶血血瘀痹气,破折血在胁下坚满痛,月闭,目中淫肤,青翳白膜。”《本草纲目》中记载此药味咸

微温,有破血、行瘀、散结、通乳、解毒、消疮、明目的功能。现代药理研究认为蛭螭对视网膜静脉阻塞的缺血视网膜组织有保护作用^[2-3],能够治疗 RVO 所致的视网膜病理损伤。

内皮抑素是内源性血管生成抑制因子^[14],能够特异性的抑制血管内皮细胞增殖、迁移和凋亡。血管内皮生长因子(vascular endothelial growth factor, VEGF)可促进血管内皮细胞分裂,通过与膜受体结合特异性调节内皮细胞增殖,促进新生血管生成^[15],视网膜新生血管是视网膜静脉阻塞的主要并发症之一,影响着视网膜静脉阻塞的治疗与预后。内皮抑素可竞争性抑制 VEGF 与其膜受体的结合,阻断 VEGF 受体活化的信号转导通路,抑制 VEGF 介导的血管内皮细胞迁移和新生血管的形成。

本研究结果显示:模型组内皮抑素阳性表达高于空白组,二者差异有统计学意义。据此推断,光化学法建立 RVO 模型产生的 RNV,其发生机制与内皮抑素的下调密切相关,复方血栓通治疗组、蛭螭提取物治疗组的内皮抑素较模型组均有增多,提示复方血栓通治疗组、蛭螭提取物治疗组是通过上调内皮抑素的表达抑制血管内皮生长因子在视网膜组织中的表达,从而抑制了 RNV 的发生。

参考文献

- [1] 何茂秋,董玉.视网膜静脉阻塞的中西医治疗进展[J].云南中医中药杂志,2018,39(10):70-72.
- [2] 邱晓星,彭清华,陈梅,等.蛭螭提取物对兔脉络膜新生血管中 Ang1 和 PEDF 表达的影响[J].国际眼科杂志,2012,12(11):2053-2058.
- [3] 张波涛,彭清华,叶群如,等.蛭螭提取物对兔视网膜静脉阻塞模型视网膜组织 ET-1 表达的影响[J].湖南中医药大学学报,2012,32(9):8-11.
- [4] 阳长明,侯世祥,罗英杰,等.蛭螭滴眼液中氨基酸成分的测定[J].湖南中医杂志,2001,32(1):57-59.
- [5] 陈立军,王雨生.“二步法”激光诱导脉络膜视网膜静脉吻合术治疗兔视网膜中央静脉阻塞的视觉电生理变化[J].眼科新进展,2006,26(4):253-256.
- [6] 唐坤,李素芬.视网膜分支静脉阻塞无灌注区范围、视野阈值与新生血管关系的研究[J].国际眼科杂志,2009,9(6):15-16.
- [7] WOLF-SCHNURRBUSCH U E K. Retinal vein occlusion[M]//Spectral domain optical coherence tomography in macular diseases. Springer, New Delhi, 2017:147-150.
- [8] GOLDENBERG D, LOEWENSTEIN A. Retinal Vein Occlusion [M]//Medical Retina. Karger Publishers, 2017,9:32-41.
- [9] JONAS J B, MONÉS J, GLACET-BERNARD A, et al. Retinal vein occlusions[M]//Macular Edema. Karger Publishers, 2017, 58: 139-167.
- [10] STARR M R, NORBY S M, SCOTT J P, et al. Acute retinal vein occlusion and cystic fibrosis[J]. International Journal of Retina and Vitreous, 2018, 4(1): 26-37.
- [11] PRAJAPATI V A, VASAVADA D, PATEL S M, et al. A study of evaluation of various risk factors of retinal vein occlusion[J]. International Journal of Research in Medical Sciences, 2017, 2(3): 1054-1057.
- [12] BUCCIARELLI P, PASSAMONTI S M, GIANNIELLO F, et al. Thrombophilic and cardiovascular risk factors for retinal vein occlusion[J]. European Journal of Internal Medicine, 2017, 44: 44-48.
- [13] WINEGARNER A, WAKABAYASHI T, HARA-UENO C, et al. Retinal microvasculature and visual acuity after intravitreal aflibercept in eyes with central retinal vein occlusion: an optical coherence tomography angiography study[J]. Retina, 2018, 38(10):2067-2072.
- [14] STANSBOROUGH R L, BATEMAN E H, AL-DASOOQI N, et al. Vascular endothelial growth factor (VEGF), transforming growth factor beta (TGFβ), angiostatin, and endostatin are increased in radiotherapy-induced gastrointestinal toxicity[J]. International Journal of Radiation Biology, 2018,94(7):645-655.
- [15] ZHU Y, SUN L, ZHANG H, et al. Effects of isorhamnetin on protein expression of VEGF, MMP-2 and Endostatin in Lewis lung cancer mouse[J]. International Journal of Clinical and Experimental Medicine, 2017,10(8):11488-11495.

(本文编辑 苏维)