

本文引用:申奏秦旋,申可佳,熊 桀,王 肖,王宇航,吴华英,邓 文.护卵汤对多周期促排卵小鼠子宫内膜 ER/PR 蛋白表达的影响[J].湖南中医药大学学报,2017,37(5):473-476.

护卵汤对多周期促排卵小鼠子宫内膜 ER/PR 蛋白表达的影响

申奏秦旋¹,申可佳^{1*},熊 桀¹,王 肖²,王宇航¹,吴华英¹,邓 文¹

(1.湖南中医药大学,湖南 长沙 410208;2.郑州大学第一附属医院生殖中心,河南 郑州 450052)

[摘要] 目的 观察中药护卵汤对反复多周期促排卵小鼠子宫内膜容受性的干预作用,为中医药辅助体外受精-胚胎移植(IVF-ET)提供更多的实验依据。**方法** 建立反复多周期促排卵小鼠模型(模型组),部分给予中药护卵汤治疗(中药组),以及未使用药物的自然周期小鼠为正常对照(空白组)。比较各组在孕 2 d、孕 5 d 两个时间段的子宫形态及雌激素受体(ER)和孕激素受体(PR)的蛋白表达。**结果** 子宫内膜光学形态:与空白组和中药组相比,孕 5 d 模型组小鼠子宫内膜发育明显不良。子宫内膜 ER 蛋白表达:与模型组相比,孕 2 d 和孕 5 d 中药组小鼠子宫内膜 ER 蛋白表达均增加,差异有统计学意义 ($P < 0.05$);与空白组相比,孕 5 d 中药组小鼠子宫内膜 ER 蛋白表达增加,差异有统计学意义 ($P < 0.05$)。子宫内膜 PR 蛋白表达:孕 2 d 和孕 5 d 中药组小鼠子宫内膜 PR 蛋白表达均较模型组和空白组明显增加,差异有统计学意义 ($P < 0.01$)。**结论** 在西医多周期促排卵过程中辅以中药护卵汤,能促进子宫内膜生长发育,增加子宫内膜 ER/PR 蛋白表达,改善多周期促排卵小鼠的子宫内膜容受性。

[关键词] 护卵汤;雌激素受体;孕激素受体;子宫内膜容受性;小鼠

[中图分类号] R271.41;R711

[文献标识码] A

[文章编号] doi:10.3969/j.issn.1674-070X.2017.05.003

Effects of Hulan Decoction on Expression of ER and PR in Endometrium of Multi-Period Ovulation Induction Mice

SHEN Zouqinxuan¹, SHEN Kejia^{1*}, XIONG Jie¹, WANG Xiao², WANG Yuhang¹, WU Huaying¹, DENG Wen¹

(1. Hunan University of Chinese Medicine, Changsha, Hunan 410208, China; 2. The First Affiliated Hospital of Zhengzhou University, Zhengzhou, Henan 450052, China)

[Abstract] **Objective** To observe the effects of Hulan decoction on expression of ER and PR in endometrium of multi-period ovulation induction mice, and to provide more related basis for the effectiveness of Hulan decoction assisting in vitro fertilization and embryo transfer (IVF-ET). **Methods** The multi-period ovulation induction mice models were built. The Chinese medicine group was administrated with Hulan decoction, the normal group was given no drugs. The morphology of endometrium and expression of ER and PR in endometrium were observed on the 2nd day and the 5th day of pregnant (P2 and P5). **Results** Compared with those in normal group and Chinese medicine group, the growth and development of the P5 endometrium in the model group was unhealthy. Compared with those in the model group, the expression of ER in the P2 and P5 endometrium of Chinese medicine group increased significantly ($P < 0.05$). Compared with those in the normal group, the expression of ER in the P5 endometrium of the Chinese medicine group increased significantly ($P < 0.05$). The expression of PR in the P2 and P5 endometrium in the Chinese medicine group increased more obviously than those in model group and normal group ($P < 0.01$). **Conclusion** The Chinese medicine of Hulan decoction could promote the growth and development of endometrium and increase the expression of ER and PR in endometrium, which may improve the endometrial receptivity in multi-period ovulation induction mice.

[Keywords] Hulan decoction; ER; PR; endometrial receptivity; mice

[收稿日期] 2016-11-03

[基金项目] 国家自然科学基金项目资助(81303003,81403427);湖南省大学生研究性学习和创新性实验计划项目资助(181)。

[作者简介] 申奏秦旋,女,在读硕士研究生,研究方向:中医妇科。

[通讯作者] * 申可佳,女,医学博士,副教授,E-mail:shen_kejia@163.com。

雌激素受体(ER)和孕激素受体(PR)是雌孕激素(E₂和P)作用于子宫内膜,实现子宫内膜和胚胎发育的同步化,从而保证胚胎成功植入的受体分子,也被证实是IVF-ET技术中与子宫内膜容受性密切相关的分子^[1-3]。课题组的前期工作发现护卵汤可以协调单次长方案超排卵大鼠E₂、P、P/E₂及Th1/Th2细胞因子比值,改善子宫内膜容受性,促进胚胎着床,提高妊娠率^[4-6]。为了进一步结合临床阐明护卵汤参与IVF-ET的作用机制,本实验观察护卵汤对多周期促排卵小鼠子宫内膜形态及ER和PR蛋白表达的影响,现将实验方法及结果报道如下。

1 材料与方法

1.1 材料

1.1.1 动物 健康SPF级昆明雌性小鼠60只,体质量为19~25g。第4周购入性成熟雄性小鼠30只。以上动物均由湖南中医药大学动物实验中心提供,实验动物许可证号:SYXK(湘)2009-0001。

1.1.2 药物 中药煎剂:护卵汤的组方为熟地黄10g,生地黄10g,沙参10g,石斛10g,山药10g,莲子10g,桑椹子10g,覆盆子10g,菟丝子10g,月季花10g,莲心3g,肉苁蓉10g,甘草3g。以上饮片购自湖南中医药大学第一附属医院药房,购回后加水浸泡2h,火上煎煮3次,将3次煎液混合浓缩成1g/mL的药液,灭菌,4℃保存供实验使用。西药:注射用尿促性腺激素(HMG)由中国丽珠集团丽宝生物化学制药有限公司生产,批号1007234;注射用绒毛膜促性腺激素(HCG)由中国丽珠集团丽宝生物化学制药有限公司生产,批号1006137。

1.1.3 试剂 HE染色:10%甲醛固定,二甲苯脱蜡,70%、80%、95%酒精,苏木素,1%盐酸酒精,1%稀氨水,伊红,二甲苯透明标本;ER、PR测定:SP免疫组化染色检测。以上试剂均购自湖南丽欣生物有限公司或自己配制。

1.1.4 仪器 光学显微镜(日本Olympus CX21);石蜡切片机(英国Shandon 325);超薄切片机(瑞典LKB-III);显微图像摄像系统(麦克奥迪实业集团公司Motic B5);图像分析软件(美国Image-Pro Plus 6.0)。

1.2 方法

1.2.1 动物分组及给药方法^[4-7] 将60只SPF级雌

性小鼠随机分为3组:中药组、模型组、空白组。各组正常喂养,且在固定时间段进行药物灌胃及腹腔注射。小鼠的用药剂量参照徐淑云等^[8]方法,按60kg成人体表面积换算。每天下午5时给予中药组小鼠中药煎剂0.84g/kg灌胃,模型组和空白组等剂量生理盐水灌胃。每个促排卵周期的第一天下午6时中药组和模型组小鼠腹腔注射HMG 0.55U/kg,48h后即第三天下午6时腹腔注射HCG 0.72U/kg,空白组在同时间段腹腔注射同剂量生理盐水安慰,此为一个促排卵周期。间隔3d,重复该过程,连续5个周期。所有雌鼠在末次周期注射HCG当日与雄鼠按2:1同笼过夜,于次日晨6时观察阴栓,发现阴栓记为孕1d。

1.2.2 标本采集 发现有阴栓的雌鼠立即腹腔注射HCG,每组在HCG注射后48h(孕2d)和孕5d这两个时间段,分别脱颈处死10只雌性小鼠,解剖板固定,腹中线剪开,沿双侧子宫角上行,钝性分离周围软组织,获取卵巢和子宫。

1.2.3 子宫内膜光学形态检测 将子宫组织放入10%中性甲醛固定,常规脱水,石蜡包埋,间断连续切片,切片厚4μm,HE染色,光镜下观察。

1.2.4 子宫ER和PR蛋白表达检测 10%甲醛固定子宫组织,常规脱水,包埋、切片,SP免疫组化染色法使之出现免疫阳性反应产物(代表ER和PR蛋白表达)并于显微镜下观察。细胞核有棕色颗粒为阳性细胞,400倍镜下每张切片随机选取5个不重复视野,用Image-Pro Plus 6.0图像分析软件分别测定子宫ER和PR蛋白表达的光密度(OD)值,然后分别求得平均OD(IOD),IOD越大表示所测蛋白的含量越多。

1.3 统计学方法

应用SPSS 19.0进行统计处理,所得数据为计量资料用“ $\bar{x} \pm s$ ”表示。多组计量资料间比较时,方差齐性采用单因素方差分析的LSD检验方法,方差不齐采用Kruskal-Wallis H秩和检验。以 $P < 0.05$ 为差异有统计学意义。

2 结果

2.1 各组小鼠子宫外观特点

中药组、西药组和模型组小鼠子宫外观色泽多

红润,各组均可见子宫苍白、积水情况,肉眼观察下外观差异无明显区别。

2.2 各组小鼠子宫内膜光学形态比较

孕2 d(见图1):空白组内膜少数腺体发育,间质内少量基质细胞增生,无蜕膜样改变。模型组内膜腺体发育不良,间质疏松水肿,部分基质细胞发育成前蜕膜细胞。中药组内膜少量腺体发育,部分腺体形态不规则,间质少量血管增生,基质细胞增多。孕5 d(见图2):空白组内膜腺体数目多,腺腔内大量分泌物,间质内血管明显增多,基质细胞增生明显并呈蜕膜样改变。模型组内膜腺体数目少,腺腔狭窄分泌物少,间质血管较少,大量基质细胞聚集。中药组内膜腺体发育且数目增多,间质内血管增生。

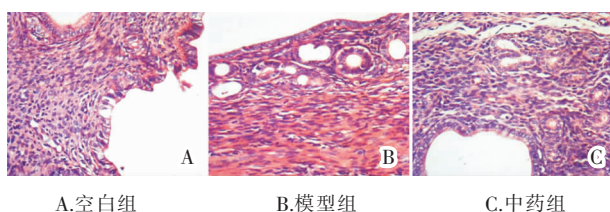


图1 孕2 d 各组小鼠子宫内膜组织形态光镜图(HE,×400)

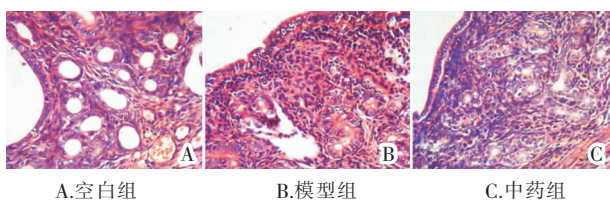


图2 孕5 d 各组小鼠子宫内膜组织形态光镜图(HE,×400)

2.3 各组小鼠子宫内膜ER蛋白表达

孕2 d(见表1及图3):与空白组相比,中药组、模型组子宫内膜ER蛋白表达无统计学意义($P>0.05$);与模型组相比,中药组子宫内膜ER蛋白表达增加,差异有统计学意义($P<0.05$)。孕5 d(见表1及图4):与空白组相比,中药组子宫内膜ER蛋白表达增加,差异有统计学意义($P<0.05$),模型组差异无统计学意义($P>0.05$);与模型组相比,中药组子宫内膜ER蛋白表达增加,差异有统计学意义($P<0.05$)。

2.4 各组小鼠子宫内膜PR蛋白表达

孕2 d(见表1及图5):与空白组相比,中药组子宫内膜PR蛋白表达明显增加,差异有统计学意义($P<0.01$),模型组差异无统计学意义($P>0.05$);与模型组相比,中药组子宫内膜PR蛋白表达明显增加,差异有统计学意义($P<0.01$)。孕5 d(见表1及图6):与

空白组相比,中药组子宫内膜PR蛋白表达明显增加,差异有统计学意义($P<0.01$),模型组差异无统计学意义($P>0.05$);与模型组相比,中药组子宫内膜PR蛋白表达明显增加,差异有统计学意义($P<0.01$)。

表1 各组小鼠子宫内膜蛋白表达IOD值 ($\bar{x}\pm s, n=10$)

| 组别 | ER蛋白平均光密度 | | PR蛋白平均光密度 | |
|-----|--------------------------|--------------------------|---------------------------|---------------------------|
| | 孕2 d | 孕5 d | 孕2 d | 孕5 d |
| 中药组 | 0.242±0.028 | 0.396±0.059 [▲] | 0.296±0.055 ^{▲▲} | 0.318±0.047 ^{▲▲} |
| 模型组 | 0.150±0.049 [△] | 0.276±0.046 [△] | 0.170±0.016 ^{△△} | 0.178±0.031 ^{△△} |
| 空白组 | 0.190±0.068 | 0.190±0.096 [△] | 0.178±0.047 ^{△△} | 0.186±0.028 ^{△△} |

注:与空白组比较[▲] $P<0.05$,^{▲▲} $P<0.01$;与中药组比较[△] $P<0.05$,^{△△} $P<0.05$ 。

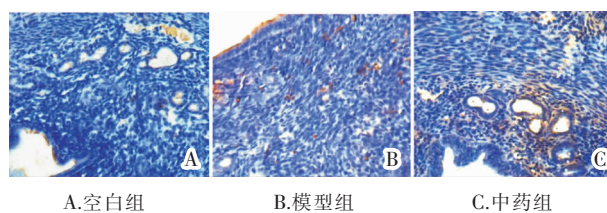


图3 孕2 d 各组小鼠子宫内膜ER蛋白表达(免疫组化,×400)

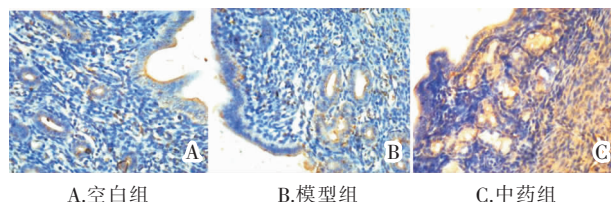


图4 孕5 d 各组小鼠子宫内膜ER蛋白表达(免疫组化,×400)

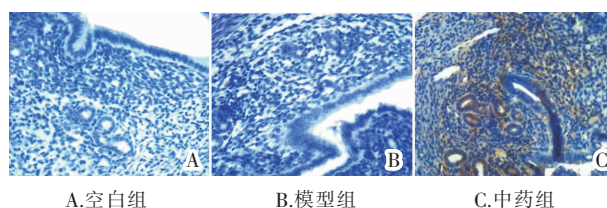


图5 孕2 d 各组小鼠子宫内膜PR蛋白表达(免疫组化,×400)

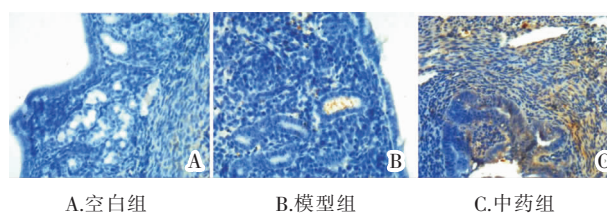


图6 孕5 d 各组小鼠子宫内膜PR蛋白表达(免疫组化,×400)

3 讨论

促排卵治疗是IVF-ET获取卵子的常用方法,子宫内膜容受性是IVF-ET成功妊娠的关键因素。已有

研究证实促排卵药物对子宫内膜容受性有不利影响,中医药辅助 IVF-ET 能改善子宫内膜容受性^[4,9-14]。本实验在课题组前期研究基础上,进一步探讨中药护卵汤对子宫内膜容受性的作用机制。选择雌孕激素的细胞内受体 ER 和 PR 为观察指标,结合临床 IVF-ET 中大多数患者需要多个促排卵治疗的实际情况,选择多周期促排卵小鼠为模型,观察中药护卵汤对多周期促排卵小鼠着床期子宫内膜光学形态及 ER/PR 的影响。实验结果显示孕 2 d 和孕 5 d 两个时间段模型组的子宫内膜基质细胞及腺体均发育不良,且在孕 5 d 明显滞后于中药组及空白组。促排卵药物对着床期子宫内膜有不利影响,会导致子宫内膜成熟度降低,模型组和中药组是反复使用促排卵药物的小鼠,使用中药护卵汤的小鼠子宫内膜发育情况优于模型组,提示护卵汤对促排卵小鼠着床期子宫内膜有保护作用,与前期实验相符。

子宫内膜在着床期受雌孕激素作用发生一系列与胚泡发育同步的、有利于胚泡着床的形态结构变化,从而使胚泡顺利着床,雌孕激素这种生物学作用的强弱不但取决于自身含量的变化,同时也取决于其受体分子 ER 和 PR 的含量变化。课题组前期实验已发现护卵汤能改变促排卵大鼠 E_2 、P、P/E₂ 及 Th1/Th2 细胞因子含量,改善子宫内膜容受性,促进胚胎着床,提高妊娠率^[4-6]。本次实验结果发现中药组小鼠孕 2 d 和孕 5 d 子宫内膜 ER 和 PR 蛋白表达均高于模型组,证实了护卵汤对着床期子宫内膜的有利影响,并进一步揭示护卵汤辅助 IVF-ET 的作用机制还表现在其能提高促排卵小鼠着床期子宫内膜 ER 和 PR 蛋白表达。综上所述,在西医多周期促排卵过程中辅以中药护卵汤治疗,能减轻小鼠子宫内膜炎症,增加子宫内膜 ER/PR 蛋白表达,改善

多周期促排卵小鼠的子宫内膜容受性。

参考文献:

- [1] 曹泽毅.产科学[M].北京:人民卫生出版社,2008: 595.
- [2] 王玉真,李美芝.分子标记与胚胎着床[J].国外医学·妇产科学分册,2003,30(5):292-295.
- [3] 董方莉,谭丽.影响子宫内膜接受性的相关因素研究进展[J].国外医学·计划生育分册,2005,24(6):306.
- [4] 肖彭莹.护卵汤对 GnRHa 超促排卵大鼠子宫内膜容受性的影响[D].长沙:湖南中医药大学,2012.
- [5] 申可佳,熊桀,尤昭玲,等.护卵汤对 GnRHa 超排卵大鼠卵巢细胞凋亡及活胎数的影响[J].湖南中医药大学学报,2013,33(1):99-101,107.
- [6] 申可佳,熊桀,尤昭玲,等.护卵汤对 GnRHa 超排卵大鼠血清生殖激素的影响[J].湖南中医药大学学报,2012,32(12):55-57.
- [7] 梁琳琳,朱桂金.反复多周期促排卵对小鼠母体卵巢组织及胚胎发育潜能的影响[J].生殖与避孕,2009,29(4):211-215.
- [8] 徐淑云,卞如濂,陈修,等.药理实验方法学[M].北京:人民卫生出版社,1982:1184.
- [9] Pinar H, Kodaman, Hugh S, Taylor. Hormonal regulation of implantation [J]. Obstetrics and Gynecology Clinics, 2004, 31(4): 745-766.
- [10] Ertzeid G, Storeng R. The impact of ovarian stimulation on implantation and fetal development in mice [J]. Human Reproduction, 2001, 16(2): 221-225.
- [11] 刘美良.补肾增膜方对 COH 小鼠子宫内膜组织形态学及 ERs、PRs 的影响[D].郑州:河南中医学院,2014.
- [12] 陈静,张敏,徐宵,等.温肾活血汤改善子宫内膜容受性的临床研究[J].世界中西医结合杂志,2013,8(4):361-364.
- [13] 高星.补肾法、疏肝法改善子宫内膜容受性的作用及其与 Sphk1/S1P 通路的关系[D].石家庄:河北医科大学,2015.
- [14] 尹巧芝,李利民,宁楠,等.寿胎丸对控制性卵巢刺激下小鼠子宫内膜容受性的影响[J].中国计划生育学杂志,2016,24(2):85-89.

(本文编辑 李杰)