

本文引用:朱 耀,孙绍裘,李益亮,胡昌凯,黄菁菁.桃红四物汤对大鼠创伤性股骨头缺血坏死模型外周血中 EPCs 表达影响[J].湖南中医药大学学报,2017,37(1):22-25.

桃红四物汤对大鼠创伤性股骨头缺血坏死模型外周血中 EPCs 表达影响

朱 耀¹,孙绍裘^{2*},李益亮²,胡昌凯²,黄菁菁²

(1.湖南中医药大学,湖南 长沙 410208;2.湖南中医药大学第二附属医院,湖南 长沙 410007)

【摘要】目的 通过检测桃红四物汤对创伤性股骨头缺血坏死模型外周血中血管内皮祖细胞 (endothelial progenitor cells, EPCs)表达的影响,探讨桃红四物汤治疗创伤性股骨头缺血坏死的具体作用机制。**方法** 将 60 只实验大鼠适应性喂养 1 周后随机分为两组,正常对照组 15 只,造模组 45 只,造模组按照圆韧带离断结合剥离切除术造模,造模 4 周后,两组各随机抽取 5 只,对比检测造模是否成功,再将造模组随机分成 4 组,即桃红四物汤低、中、高剂量组及模型组,每组 10 只,桃红四物汤低、中、高剂量分别灌服 4、8、16 g/kg 桃红四物汤汤剂,余下二组灌服等容量的生理盐水,药物干预 8 周后对股骨头大体形态观察、组织形态学观察、空骨陷窝率检测,并用流式细胞仪检测大鼠外周血中 EPCs(CD34+、CD133+)水平。**结果** 桃红四物汤三组灌胃 8 周后空骨陷窝率明显低于模型组,高于正常对照组,差异有统计学意义($P<0.05$);桃红四物汤三组灌胃 8 周后外周血中 EPCs(CD34+、CD133+)表达量明显高于模型组,低于正常对照组,差异有统计学意义($P<0.05$)。**结论** 桃红四物汤能明显促进创伤性股骨头坏死大鼠模型外周血中 EPCs(CD34+、CD133+)的表达,进一步从微观上及分子水平说明其对创伤性股骨头坏死有防治作用。

【关键词】 创伤性股骨头坏死;血管内皮祖细胞;桃红四物汤

【中图分类号】R285.5;R683

【文献标识码】A

【文章编号】doi:10.3969/j.issn.1674-070X.2017.01.005

Effects of Taohong Siwu Decoction on the Expression of EPCs in Peripheral Blood of Trauma-Induced Osteonecrosis of Femoral Head Rat Models

ZHU Yao¹, SUN Shaoqiu^{2*}, LI Yiliang², HU Changkai², HUANG Jingjing²

(1.Hunan University of Chinese Medicine, Changsha, Hunan 410208, China; 2. The Second Affiliated Hospital of Hunan University of Chinese Medicine, Changsha, Hunan 410007, China)

【Abstract】Objective The endothelial progenitor cells (EPCs) expression in peripheral blood of trauma-induced osteonecrosis of femoral head rat models was determined, and to explore the specific mechanism of Taohong Siwu Decoction in the treatment of traumatic avascular necrosis of the femoral head. **Methods** The 60 rats, after 1 weeks of feeding, were randomly divided into two groups, normal control group ($n=15$), model group ($n=45$). The model group was built according with the round ligament broken with the dissection of the model, after 4 weeks of modeling, 5 rats in each group were randomly selected, compared to test the success of modeling then, the rats were randomly divided into 4 groups, namely Taohongsiwu Decoction low dose group, middle dose group, high dose group, model group, 10 rats in each group. Taohongsiwu Decoction low, medium and high dose groups were gavaged with 4, 8, 16 g/kg Taohongsiwu Decoction, the other two groups were given the same amount of normal saline. After 8 weeks of drug intervention, the femoral head morphology, morphology, bone lacuna rate were detected, and the peripheral blood EPCs (CD34+, CD133+) level was detected by flow cytometry. **Results** After 8

【收稿日期】2016-06-02

【基金项目】国家自然科学基金(81373658);湖南省教育厅课题(14C0867)。

【作者简介】朱 耀,男,硕士,主要从事中医骨伤实验与临床研究。

【通讯作者】* 孙绍裘,男,主任医师,E-mail:54sunshaoqiu@163.com。

weeks of Taohong Siwu Decoction group gavage, the empty bone lacuna rate was significantly lower than that in the model group, higher than that in the normal control group, the difference is statistically significant ($P<0.05$). The peripheral blood EPCs (CD34+ and CD133+) expression amount was significantly higher than that of model group, which was lower than that of normal control group, the difference was statistically significant ($P<0.05$). **Conclusion** Taohong Siwu Decoction can obviously promote the expression of CD34+ and CD133+ in peripheral blood endothelial progenitor cells of trauma-induced osteonecrosis of femoral head rat models, which further describe its prevention and treatment for traumatic avascular necrosis of the femoral head from the microscopic and molecular level.

[**Keywords**] traumatic femoral head necrosis; endothelial progenitor cells; Taohong Siwu Decoction

创伤性股骨头坏死主要是由于股骨颈骨折、髌臼骨折、髌关节脱位等外伤性疾患所致,引起供应股骨头血运受阻,股骨头随着血运减少而出现骨坏死甚至塌陷的病理表现,是一种以髌关节疼痛功能障碍为主要症状的致残性疾患。桃红四物汤为中医活血化瘀经典方,经临床上应用治疗创伤性股骨头坏死有确切疗效,但对其具体机制尚未明确。有研究表明^[1],血管内皮祖细胞(endothelial progenitor cells, EPCs)有助于血管新生,并利于新骨生成。因此,本课题采用流式细胞仪、组织形态学等技术观察桃红四物汤对创伤性股骨头坏死模型外周血中EPCs水平的影响,为其促进血管新生提供理论基础,进一步阐明其活血化瘀之功效。

1 材料与方

1.1 材料

1.1.1 实验动物 健康SD大鼠60只,6个月龄,雌性各半,体质量250~300 g/只,由湖南中医药大学动物实验室供给。

1.1.2 药物 桃红四物汤参考吴谦《医宗金鉴》桃红四物汤的配比:生地黄20 g,当归20 g,赤芍20 g,川芎10 g,桃仁20 g,红花10 g。中药材均按《药典》所载地道药材的指定主产地由湖南中医药大学第二附属医院药剂科一次购进,由煎药房待煎,水煎剂制成含生药1 g/mL的汤剂,并封包处理。

1.1.3 主要试剂与仪器 乙二胺四乙酸(EDTA)试剂来源天津市化学试剂一厂;CD133、CD34抗体购自Biolegend公司;流式细胞仪型号(BD FACSCalibur);OLYMPUS CH-30型光学显微镜来源于日本OLYMPUS公司;15、50mL离心管、无菌胶头滴管来源于美国NUNC公司。

1.2 方法

1.2.1 分组与造模 将60只实验大鼠,适应性喂

养1周后随机分为两组,正常对照组15只,造模组45只,按上述方法造模4周后,两组各随机抽取5只,对比检测造模是否成功,再将造模组随机分成4组,即桃红四物汤低剂量组、桃红四物汤中剂量组、桃红四物汤高剂量组、模型组,每组10只。造模组参照Norman等方法^[2]进行造模,术后3天内每天给予大鼠肌肉注射青霉素4万单位预防感染。

1.2.2 干预方法 造模4周后,二组各随机抽取5只,进行标本大体形态及组织病理学观察,检测造模是否成功,正常对照组大鼠股骨头均可见外观无变形塌陷,股骨头软骨表面润滑有光泽,造模组大鼠股骨头可见关节软骨表面色泽较正常对照组略暗,部分出现股骨头塌陷变形,将造模组随机分成4组,即分成桃红四物汤低剂量组、桃红四物汤中剂量组、桃红四物汤高剂量组、模型组,每组10只,待大鼠情况较稳定时开始药物干预。根据人与动物体表面积换算公式(贺石林,王键,王净净.中医科研设计与统计学.湖南科学技术出版社,2008:48.) $D_{鼠}=D_{人} \times R_{鼠}/R_{人}$ (D 为给药剂量, R 为动物与人体表面积比值系数)计算桃红四物汤给药剂量,桃红四物汤低、中、高组大鼠分别灌服4、8、16 mL/kg桃红四物汤汤剂(即如500 g SD大鼠分别灌服2、4、8 g桃红四物汤低中高剂量汤剂),每天2次,余下二组灌服等量的生理盐水,同样每天2次。自然喂养。

1.3 观察指标及检测方法

1.3.1 大体观察 组织形态学观察及空骨陷窝率检测 同样采用造模时入路,显露右侧股骨头并脱位,并游离股骨粗隆周围及股骨远端肌肉组织,最后予以股骨中段截断,对股骨头形态轮廓、色泽和关节表面软骨情况进行观察。取一侧的股骨头入10%福尔马林溶液中固定1周,再以5%硝酸脱钙系列酒精脱水常规石蜡包埋切片HE染色于光镜下观察,且每张切片在高倍镜下观察,并从中任选5

个区域,且每个区域内计数为50个骨陷窝,计算出每个区域内的空骨陷窝数,依照此公式(空骨陷窝率=空骨陷窝数/50×100%)分别计算出5个区域的空骨陷窝率,并求出平均值,即为此样本的空骨陷窝率。

1.3.2 流式细胞仪检测外周血中EPCs的数量 (1)取大鼠眼眶外周血血液;(2)密度梯度离心法分离血液,得到单个核细胞悬液;(3)流式细胞仪鉴定EPCs:按上述操作分离血液样本,得到单个核细胞,每管100 μL PBS重悬细胞,各加入2 μL APC-CD34和2 μL PE-CD133抗体,置于37℃的环境中,避光孵育15 min,予以含0.5%BSA-PBS 3mL液体洗涤单个核细胞,室温、350 g离心5 min,弃上清。用0.3 mL 0.1%多聚甲醛重悬,避光、4℃保存,待流式细胞仪分析到200 000个细胞时停止,并计算出CD34+、CD133+细胞所占其中的比例,比例数值即为外周血中EPCs数量^[3]。

1.4 统计学处理

采用SPSS 21.0软件进行统计处理,四组间空骨陷窝率及EPCs数量属于完全随机设计资料,若数据满足正态性、方差齐性时,组间比较采用单因素方差分析,多重比较采用LSD法;若数据不满足正态性、方差齐性时,可采用近似检验,如,Dunnett's T3检验, $P<0.05$ 为差异有显著性意义。

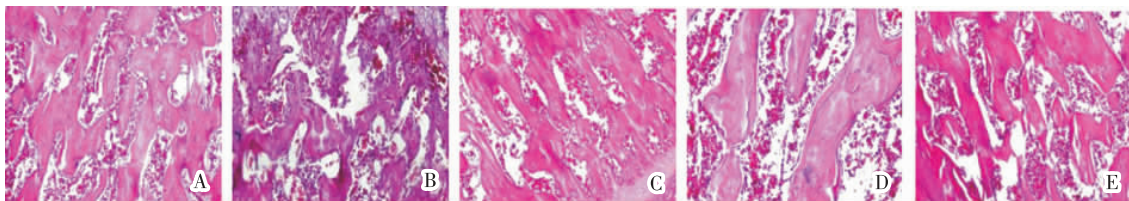
2 结果

2.1 大体形态观察

灌胃8周后采取股骨头标本,发现正常对照组大鼠股骨头外形无变形塌陷,关节软骨表面润滑有光泽,模型组大鼠股骨头严重变形塌陷,关节软骨表面色暗,失去光泽,且面积较大,骨质较脆,桃红四物汤组大鼠股骨头关节软骨表面部分出现色暗无光泽,坏死面积较模型组小,外观无明显变形塌陷。

2.2 组织形态学观察及空骨陷窝率与EPCs数量检测

正常对照组股骨头关节软骨下骨小梁排列紧密规则,骨细胞结构清晰,细胞核较大,可见少数空骨陷窝。骨髓细胞丰富,且结构形态正常,脂肪细胞较少,可见密集在骨小梁下的成骨细胞;模型组:股骨头关节软骨层较薄,骨小梁变细、疏松,排列紊乱,部分有断裂现象,且大部分出现骨细胞坏死,空骨陷窝明显增多,骨髓腔被脂肪组织所填充,脂肪细胞较多;桃红四物汤低、中、高三组骨小梁结构较完整,排列疏松且较紊乱,脂肪细胞增多,空骨陷窝较多,周围可见散在的成骨细胞,出现较多骨髓造血细胞,骨小梁表面可见少量新骨形成,见图1。与模型组相比,桃红四物汤组灌胃8周后的空骨陷窝率均明显降低,EPCs增高($P<0.05$),桃红四物汤三组灌胃8周后两两比较,差异均有统计学意义($P<0.05$),见表1。



注:A.正常对照组;B.模型组;C.低剂量组;D.中剂量组;E.高剂量组

图1 灌胃后8周各组股骨头组织形态学观察(HE×200)

表1 各组大鼠灌胃8周后空骨陷窝率、外周血中

EPCs(CD34+、CD133+)数量比较 ($\bar{x}\pm s, n=10, \%$)			
组别	剂量(g/kg)	空骨陷窝率	EPCs数量
正常对照组	-	10.67±2.68 ^{●▽◇}	93.87±8.16 ^{●▽◇}
模型组	-	47.34±3.52 ^{▲▽◇}	21.58±6.17 ^{▲▽◇}
低剂量组	4	34.87±3.14 ^{▲●◇}	36.87±1.93 ^{▲●◇}
中剂量组	8	26.88±7.45 ^{▲●▽}	47.17±8.49 ^{▲●▽}
高剂量组	16	19.63±5.48 ^{▲●▽◇}	59.63±5.48 ^{▲●▽◇}
F值		17.459	12.342

注:与正常对照组组内比较,▲ $P<0.05$,与模型组组内比较,● $P<0.05$;与低剂量组组内比较,▽ $P<0.05$;与中剂量组组内比较,◇ $P<0.05$ 。

3 讨论

EPCs,即血管内皮祖细胞,是一种来源于骨髓,具有分化成熟内皮细胞能力的干细胞,参与出生后血管发生,维持血管内皮细胞的稳定和血管损伤的修复^[4-5]。“血管学说”在创伤性股骨头坏死的病理生理机制起着主导作用^[6],且在动物实验模型中,有研究^[7]显示增加局部毛细血管密度能有效改善早起股骨头缺血性坏死。冯勇等^[8]的研究发现,创伤性股骨头坏死患者的循环内皮祖细胞数目相比健康者比

较明显下降,功能上也显著降低,发现 ANFH 患者外周血内的 EPCs 易于凋亡,说明了局部 EPCs 的功能失常有可能是股骨头缺血坏死发病的重要因素以及治疗的核心。

本实验造模成功后,经桃红四物汤灌胃 8 周后,大体观察发现正常对照组大鼠股骨头外形无变形塌陷,关节软骨表面润滑有光泽,模型组大鼠股骨头严重变形塌陷,关节软骨表面色暗,失去光泽,且面积较大,骨质较脆,桃红四物汤组大鼠股骨头关节软骨表面部分出现色暗无光泽,坏死面积较模型组小,外观无明显变形塌陷。灌胃 8 周后桃红四物汤低、中、高组与模型组比较,空骨陷窝率明显降低,且随着药物浓度的增加,空骨陷窝率逐渐降低,灌胃 8 周后桃红四物汤三组、模型组与正常对照组比较,空骨陷窝率明显增高,这也进一步说明了本实验大鼠创伤性股骨头坏死造模成功。灌胃 8 周后桃红四物汤低、中、高三组与模型组比较,外周血中 EPCs (CD34+、CD133+) 数量明显增加,且随着药物浓度的增加,EPCs 的表达量逐渐增加,灌胃 8 周后桃红四物汤三组、模型组与正常对照组比较,外周血中 EPCs (CD34+、CD133+) 数量明显减少。这说明桃红四物汤能增加大鼠外周血 EPCs 数量,有利于创伤性股骨头坏死血管损伤的修复,为桃红四物汤治疗创伤性股骨头缺血性坏死提供理论依据,同时说明桃红四物汤对股骨头坏死具有一定的防治效果,为中医

药防治股骨头坏死提供新的药物靶点。

参考文献:

- [1] Lee DY, Cho TJ, Kim JA. Mobilization of endothelial progenitor cells in fracture healing and distraction osteogenesis [J]. Bone, 2008, 42(5): 932-41.
- [2] Norman D, Reis D, Zinman C, et al. Vascular deprivation induced necrosis of the femoral head of the rat. An experimental model of avascular osteonecrosis in the skeletally immature individual or Legg-Perthes disease [J]. Int J Exp Pathol, 1998, 79(3):173-181.
- [3] Hristov M, Weber C. Endothelial progenitor cells in vascular repair and remodeling [J]. Pharmacol Res, 2008, 58(2): 148-51.
- [4] Asahara T, Murohara T, Sullivan A, et al. Isolation of putative progenitor endothelial cells for angiogenesis [J]. Science, 1997, 275: 964-967.
- [5] Miller-Kasprzak E, Jagodzinski PP. Endothelial progenitor cells as a new agent contributing to vascular repair [J]. Arch Immunol Ther Exp(Warsz), 2007, 55(4): 247-259.
- [6] Kerachian MA, Harvey EJ, Courmoyer D, et al. Avascular necrosis of the femoral head: vascular hypotheses, Endothelium, 2006, 13(4): 237-44.
- [7] Wu X, Yang S, Duan D, et al. A combination of granulocyte colony-stimulating factor and stem cell factor ameliorates steroid associated osteonecrosis in rabbits, J Rheumatol, 2008, 35(11): 2241-2248.
- [8] 冯勇,杨述华,肖宝钧,等.股骨头坏死与循环内皮祖细胞数目和功能关系的研究[C].武汉:全国骨关节与风湿病暨第三届武汉国际骨科高峰论坛论文汇编,2012:321-322.

(本文编辑 杨瑛)