

银屑平丸对寻常型银屑病患者皮损中 STAT3 和 P-STAT3 表达的影响

温 柔¹, 席建元^{2*}, 谢汶芳², 李小鹏², 祁 林², 陈偶英³

(1. 湖南省浏阳市人民医院, 湖南 浏阳 410300; 2. 湖南中医药大学第一附属医院, 湖南 长沙 410007;
3. 湖南中医药大学, 湖南 长沙 410128)

[摘要] **目的** 通过观察银屑平丸对寻常型银屑病患者皮损中 STAT3(信号转导与转录活化因子 3)和 P-STAT3(磷酸化信号转导与转录活化因子 3)表达的影响,探讨银屑病的发病机制及银屑平丸治疗寻常型银屑病的作用靶点。**方法** 21 例寻常型银屑病患者予口服银屑平丸治疗,疗程 8 周。用免疫组化法检测其治疗前后皮损 STAT3、P-STAT3 的表达,并与 20 例整形切除术后的正常皮肤相比较。**结果** 银屑平丸治疗组治疗前皮损 STAT3、P-STAT3 的平均灰度值与正常组相比,其表达明显升高 ($P<0.01$);治疗后皮损 STAT3、P-STAT3 的平均灰度值较治疗前表达明显下降 ($P<0.05$)。治疗组治疗前后 STAT3、P-STAT3 的表达呈正相关 ($P<0.05$)。**结论** 在寻常型银屑病中存在 STAT3、P-STAT3 的高表达,证实寻常型银屑病的发生、发展与两者相关。银屑平丸通过降低皮损中 STAT3、P-STAT3 的表达水平,调节银屑病中角质形成细胞的增殖和细胞凋亡,改善银屑病对机体的损伤。

[关键词] 寻常型银屑病;银屑平丸;STAT3;P-STAT3;生地黄;丹皮;白花蛇舌草

[中图分类号] R275.1; R758.63

[文献标识码] B

[文章编号] doi:10.3969/j.issn.1674-070X.2016.03.019

Effects of Yinxieping Pills on STAT3 and P-STAT3 Expression in Patients with Psoriasis Vulgaris Lesions

WEN Rou¹, XI Jianyuan^{2*}, XIE Wenfang², LI Xiaopeng², QI Lin², CHEN Ouying³

(1. Liuyang People's Hospital, Liuyang, Hunan 410300, China; 2. The First Affiliated Hospital of Hunan University of Chinese Medicine, Changsha, Hunan 410007, China)

[Abstract] **Objective** To investigate the psoriasis pathogenesis and action target in the treatment of vulgaris psoriasis by observing Yinxieping pills on the expression of STAT3 and P-STAT3 in patients with psoriasis vulgaris lesions. **Methods** 21 patients with psoriasis vulgaris were given Yinxieping pills for oral administration, the course for 8 weeks. The expression of STAT3 and P-STAT3 before and after treatment were detected by immunohistochemical method, which was also compared with the normal skin of 20 cases with plastic surgery and resection. **Results** Compared with normal group, the expression of STAT3 and P-STAT3 in patients with psoriasis vulgaris was significantly higher than that in normal group ($P<0.001$), and the expression of STAT3 and P-STAT3 after treatment was significantly decreased ($P<0.05$). The expression of P-STAT3 and STAT3 was positively correlated ($P<0.05$). **Conclusion** The abnormal expression of P-STAT3 and STAT3 in psoriasis vulgaris is higher, which is related to the occurrence and development of psoriasis vulgaris. Yinxieping pills can improve psoriasis on the body damage by reducing the expression of STAT3 and P-STAT3 in the lesions and regulating keratinocytes in psoriasis formation of cell proliferation and apoptosis.

[Keywords] psoriasis vulgaris; Yinxieping pills; STAT3; P-STAT3; fresh rehmannia; cortex moutan; oldenlandia

[收稿日期] 2015-09-25

[基金项目] 湖南省科技厅科研项目(2013FJ6077)。

[作者简介] 温 柔,女,硕士,医师,研究方向:皮肤性病学。

[通讯作者] * 席建元,男,主任医师,硕士研究生导师,E-mail: xijianyuan2010@126.com。

银屑病是一种以红斑和鳞屑为主要临床表现的慢性皮肤病,国内外学者对其病因、病机进行了大量研究,STAT3(信号转导与转录活化因子3)、P-STAT3(磷酸化信号转导与转录活化因子3)具有调节细胞增殖、分化、凋亡等生物学活性,本研究通过免疫组化检测寻常型银屑病患者皮损中 STAT3、P-STAT3 的表达,以探讨银屑病的发病机制和银屑平丸治疗寻常型银屑病的作用靶点。

1 资料与方法

1.1 一般资料

以2014年1月至2014年8月在湖南中医药大学第一附属医院皮肤科门诊收集的寻常型银屑病患者21例为治疗组,整形美容科皮肤正常者20例为正常组。治疗组男性11例,女性10例,年龄19~60岁,平均(37.38±14.17)岁,病程6~18个月;正常组男性10例,女性10例,年龄20~59岁,平均(36.81±13.02)岁。两组年龄、性别差异无统计学意义($P>0.05$),具有可比性。

1.2 病例选择

1.2.1 西医诊断标准 参照《中国临床皮肤病学》^[1]中寻常型银屑病进行期诊断标准:(1)皮损以红色大小不一的斑丘疹、斑片为主,上覆盖银白色鳞屑,刮除后可见发亮的半透明薄膜,剥去薄膜出现多个筛状出血点。(2)不断出现新发皮疹,色鲜红,鳞屑增多,自觉不同程度的瘙痒,可见“同形反应”。

1.2.2 中医诊断标准 参照《中药新药临床研究指导原则》^[2]诊断:皮损以红色丘疹、斑片为主,表面覆盖大量鳞屑,瘙痒程度不一,筛状出血点明显,可伴有心烦口渴,小便色黄,舌质红,苔薄黄或黄,脉滑数等。

1.2.3 纳入标准 (1)符合中西医诊断标准;(2)患者年龄在18~60岁;(3)在3个月内未服用糖皮质激素、免疫抑制剂及其他系统治疗银屑病的药物,同时1个月内未予银屑病外用药物及仪器治疗;(4)不伴有其他类型皮肤病及肿瘤或系统性内脏疾病;(5)自愿参加,签署知情同意书。

1.2.4 排除标准 (1)对研究的中药制剂成分或皮肤活检时麻醉药物过敏;(2)病情不断加重或合并发展到脓疱型、红皮病型、关节型的患者,以及需要使用全身性系统药物治疗的患者;(3)妊娠或哺乳期妇女。

1.3 治疗方法

治疗组:口服银屑平丸(湖南中医药大学第一附属医院制剂室提供,药物组成:生地黄、丹皮、丹参、紫草、半枝莲、大青叶、白花蛇舌草、女贞子、旱莲草、

麦冬、白鲜皮、山药、甘草等),15 g/次,3次/d。疗程为8周。治疗期间不使用相关外用药物,嘱患者在服药期间尽量保持清淡饮食、勿食辛辣,禁鱼腥发物,有充足的休息时间,保持情绪稳定,预防感冒,忌水温过高刺激皮肤等。

1.4 STAT3、P-STAT3 表达检测

1.4.1 标本采集 治疗组治疗前后取躯干四肢部皮损约1.2 cm×0.6 cm大小,正常组取躯干、四肢部疤痕植皮修复术后多余正常皮肤,标本均保存在10%中性甲醛溶液中,将所有标本收集完整后做石蜡包埋、病理切片,常规HE染色。

1.4.2 检测方法 两组标本通过免疫组化法检测 STAT3、P-STAT3 的表达。具体操作参照 PV-9 000 免疫组化法,实验用试剂盒:STAT3、P-STAT3 兔多克隆抗体(由北京中杉金桥公司提供),通用型二步法检测试剂盒(由北京中杉金桥公司提供)。STAT3 阳性染色主要位于细胞核及胞浆,呈褐色或棕黄色颗粒,P-STAT3 阳性定位于细胞核,呈棕黄色或褐色颗粒,标本免疫反应的量化评估采用灰度分析法。通过 CMIASWIN 医学彩色图像分析系统,每张切片在400倍光镜下随机选取5个视野,计算测试区域的平均灰度值,作为标本的阳性系数,灰度级别为0~255,平均灰度值越小表示免疫组化目标因子表达水平越高。

1.5 统计学分析

实验数据采用 SPSS17.0 统计软件进行分析。计量资料用“ $\bar{x}\pm s$ ”表示,符合正态分布和方差齐性采用 t 检验。双变量相关分析:符合正态性采用直线相关分析。以 $P<0.05$ 为差异有统计学意义。

2 结果

2.1 两组皮肤组织 STAT3、P-STAT3 的表达光镜图

STAT3 阳性定位于银屑病皮损表皮全层或中下层的角质形成细胞胞核及胞浆中,正常对照组中仅少量基底细胞呈阳性表达;P-STAT3 阳性定位于银屑病皮损表皮的基底层、棘层、颗粒层的细胞核中,正常对照组中几乎阴性表达。见图1。

2.2 两组 STAT3、P-STAT3 表达比较

治疗组治疗前皮损 STAT3、P-STAT3 平均灰度值与正常组比较,差异均有显著统计学意义 ($P<0.01$);治疗后与正常组比较,差异亦有统计学意义 ($P<0.05$);治疗组治疗后皮损 STAT3、P-STAT3 的平均灰度值与治疗前比较,差异有统计学意义 ($P<0.05$)。提示银屑病患者皮损中 STAT3、P-STAT3 的表达水平较正常皮肤有异常增高,银屑平丸可下调患者皮损 STAT3、P-STAT3 的表达。见表1。

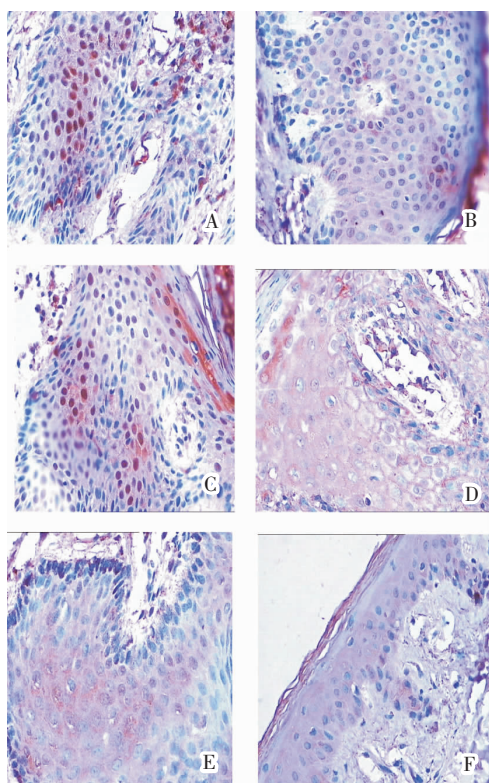


图1 两组皮肤组织 STAT3、P-STAT3 的表达光镜图 (HE 染色, $\times 400$)

表1 两组 STAT3、P-STAT3 的平均灰度值比较 ($\bar{x} \pm s$)

组别	例数	STAT3	P-STAT3
治疗组	治疗前	21	100.43 \pm 6.79**
	治疗后	21	190.06 \pm 12.54*#
正常组	20	207.88 \pm 8.05	201.30 \pm 13.37

注:与正常组比较 * $P < 0.05$, ** $P < 0.01$;与治疗前比较 # $P < 0.05$ 。

2.3 治疗前后皮损 STAT3、P-STAT3 表达的相关性
治疗前后皮损 STAT3 与 P-STAT3 的平均灰度值均呈正相关(r 分别为 0.834、0.689, $P < 0.05$)。

3 讨论

银屑病是一种常见的慢性、复发性炎症性皮肤病,其病理生理的一个重要特点是表皮基层角质形成细胞(KC)增殖加速,丝状分裂周期缩短。STAT3 是信号转导和转录活化因子家族成员之一,具有多种重要的生物学活性,与炎症反应、细胞转化、增殖、细胞凋亡、血管生成、肿瘤转移等有关。许多学者研究发现银屑病患者皮损中可检测到激活的 STAT3,参与细胞的增殖、凋亡等;P-STAT3 是 STAT3 的活化形式,活化的 STAT3 进入细胞核内与特定的靶基

因 DNA 应答元件结合,调节基因转录,诱导 Bcl-2、survivin、Bcl-xl、Mcl-1 等抗凋亡基因和 c-Myc、cyclin D1 及 VEGF 等调控细胞周期基因的表达^[3]。已有研究表明^[4-5],银屑病角质形成细胞(KC)的异常增生与 STAT3 的活化有关,Blumberg 等^[6]研究发现在银屑病患者皮肤中存在 STAT3 信号途径的过度表达,并且在 IL-10 相关细胞因子 IL-20 作用下被激活,活化的 STAT3 蛋白可能通过促进细胞增殖,抑制细胞凋亡参与银屑病角质形成细胞的异常增生,从而促进了银屑病的发病。

银屑平丸是本院长期治疗银屑病的经验用方,以清热解毒为主,兼以凉血养阴、活血化瘀。在前期的动物实验研究中,银屑平丸的作用机制可能与抗炎、改善微循环、调节免疫等机制相关^[7]。本研究从细胞增殖、凋亡范畴进一步探讨银屑平丸的作用机制,结果显示,在寻常型银屑病中 STAT3、P-STAT3 的表达异常增高,银屑平丸干预后,STAT3、P-STAT3 的表达均有所下降,治疗前后皮损中 STAT3 与 P-STAT3 的表达呈正相关,提示银屑平丸可能通过降低皮损中 STAT3、P-STAT3 的表达水平参与寻常型银屑病的治疗过程。

临床上应用中药治疗银屑病具有独特优势,探讨中药治疗寻常型银屑病及其可能的作用机制研究显得尤为重要。随着研究的深入,不断探索银屑平丸治疗寻常型银屑病的治疗靶点,将为患者提供一种安全可靠、疗效确切、经济便利的内服药物。

参考文献:

- [1] 赵 辨.中国临床皮肤病学[M].第4版.南京:江苏科学技术出版社,2009:1 166.
- [2] 郑筱萸.中药新药临床研究指导原则[S].北京:中国医药科技出版社,2002:299-302.
- [3] Niu G, Wright KL, Huang M, et al. Constitutive STAT3 activity upregulates VEGF expression and tumor angiogenesis [J]. *Oncogene*, 2002,21:2000-2008.
- [4] Sano Chan KS, Di Giovanni J. Impact of STAT3 activation upon skin biology: adichotomy of its role between homeostasis and diseases[J]. *J Dermatol Sci*, 2008,50(1):1-14.
- [5] Wolk K, Haugen HS, Xu W, et al. IL-22 and IL-20 are key mediators of the Epidermal alterations in psoriasis while IL-17 and IFN-gamma are not[J]. *J Mol Med*, 2009,87(5):523-536.
- [6] Blumberg H, Conklin D, Xu WF, et al. Interleukin 20: discovery receptor identification, and role in epidermal function [J]. *Cell*, 2001,104(1):9-19.
- [7] 席建元,陶 璇,李小鹏,等.银屑平丸治疗寻常型银屑病的疗效及对血清 IL-8 的影响[J].湖南中医药大学学报,2012,32(1):51-53.

(本文编辑 马 薇)